

## 속발성 부갑상선 기능항진증의 수술적 치료경험 2예

울산대학교 의과대학 서울중앙병원 일반외과학교실, 내과학교실\*, 진단병리과학교실\*\*

홍 석 준·박 수 길\*·공 경 엽\*\*

=Abstract=

### 2 cases of surgical experience of secondary hyperparathyroidism

Suck Joon Hong, M.D., Soo Kil Park, M.D.\*, Gyungyub Gong, M.D.\*\*

*Department of Surgery, Internal medicine\*, Pathology\*\*, Asan Medical Center, College of Medicine, Ulsan University*

Secondary hyperparathyroidism is the condition in which increased parathyroid hormone (PTH) is secreted to compensate for a chronically low calcium level and chronic renal failure is the most common cause. In 1934, Albright reported an association between hyperparathyroidism and the chronic renal failure and in 1960, Stanbury first reported subtotal parathyroidectomy in the treatment of secondary hyperparathyroidism. The physiologic mechanisms leading to secondary hyperparathyroidism in the chronic renal failure are well known and relatively well controlled with medical management, but sometimes may necessitate surgical intervention in medically intractable cases. In Korea, the surgery of secondary hyperparathyroidism is not frequently done yet as in western countries. We experienced two cases of secondary hyperparathyroidism recently and report its results of subtotal parathyroidectomy.

Key words : secondary hyperparathyroidism, subtotal parathyroidectomy

#### I. 서 론

만성신장질환과 속발성 부갑상선 기능항진증의 연관성에 대해 처음 알려진 것은 1934년 Albright에

의해서였으며<sup>1</sup>, 수술적 치료가 시도된 것은 1960년 Stanbury등이 부갑상선 아전절제술을 시행한 것이 처음이다<sup>2</sup>. 만성신부전환자의 거의 대부분에서 어느 정도의 부갑상선 기능 항진은 나타나게 되나 대부분

의 경우 내과적 치료가 가능하지만 5%이내의 환자에서는 심한 골동통, 피부소양증, 연부조직석회화, 골절 등의 이유로 수술이 필요하게 된다<sup>3,4</sup>. 1960년대 이후 혈액투석이 사용되면서 만성신장질환환자의 수명이 연장되고 이에 따라 부갑상선 질환으로 인한 수술이 점차 증가하는 추세이나 우리나라에서는 아직 드물게 시행되고 있는 실정이다<sup>5</sup>.

저자는 만성신부전으로 인한 속발성 부갑상선 기능 항진증 환자에서 부갑상선 아전절제술을 시행하여 치료하였으며 그 결과를 보고 하고자 한다.

증례 1.

환자: 민○○, 32세, 여자

주소: 양측 대퇴골 골절, 골동통, 근육쇠약

현병력: 환자는 11년전 미상의 한약을 복용후 만성신부전으로 혈액투석치료를 받아오다가 6년전 외부병원에서 남동생으로부터 신장이식을 받았으나 거부반응으로 실패하였다. 그후 다시 혈액투석치료를 받아오던중 1년 6개월과 1년 2개월전 양측 대퇴골에 차례로 골절을 일으켜 그후 보행 장애가 있었다.

환자는 2차 신장이식을 위해 본병원에 입원하게 되었으며 혈액투석치료와 수술을 위한 검사를 진행하던중 고칼슘혈증, PTH(parathyroid hormone)치증 및 골 X-선 촬영결과 신성골이영양증(renal osteodystrophy)이 심하였으며, 입원중 양측 대퇴골 골간골절이 되어 신이식수술전 부갑상선절제술이 시행되게 되었다.

과거력 및 가족력: 특기사항 없음

이학적 소견: 입원당시 혈압은 190/120이었으나 수술전에는 정상으로 교정되었다. 신장 131cm, 체중 31kg으로 외소한 체격이었으며 전반적으로 전형적인 말기 신부전 환자의 외모를 보였고, 척추후만증(kyphosis), 누두상흉곽(funnel chest)이 보이고 전신적으로 근육이 위축된 양상이었다.

우하복부에 일차신장이식수술의 반흔이 있었으며 갑상선 좌엽 하부 부위에 약 2x1.5cm 크기의 난원형 종괴가 촉지되었다.

검사소견: 혈액검사상 칼슘 11.6mg/dl, 인산 6.4mg/dl, Alkaline phosphatase 1479 IU/l, intact-PHT 1600 pg/ml(정상:10-65pg/ml)이었다. 단순골촬영상 심한 골다공증(osteoporosis), 다발성늑골골절흔,

척추압박골절흔(spine compression fracture)이 있었고(Fig. 1), 수지중수골(mid phalanx)에 브라운 종양(brown tumor) 및 골막하골흡수(subperiosteal absorption) 소견을 보이고(Fig. 2), 양측대퇴골 골간 골절(femur shaft fracture)이 있었다(Fig. 3). 부

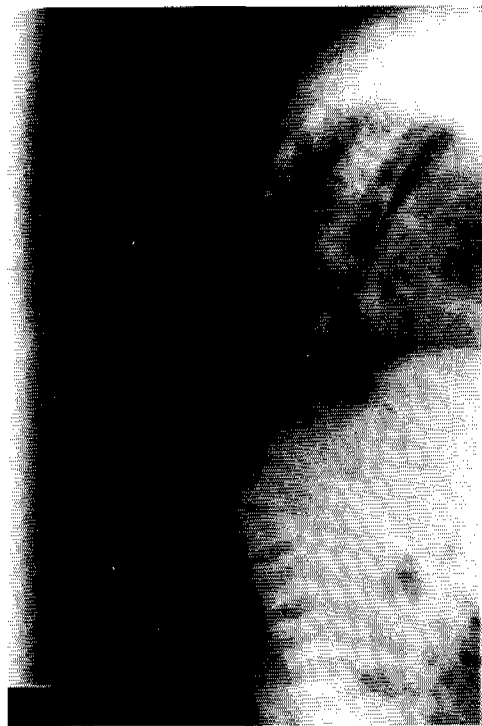

Fig. 1. Lateral view of spine radiograph showing lumbar compression fracture & kyphosis (case 1.).

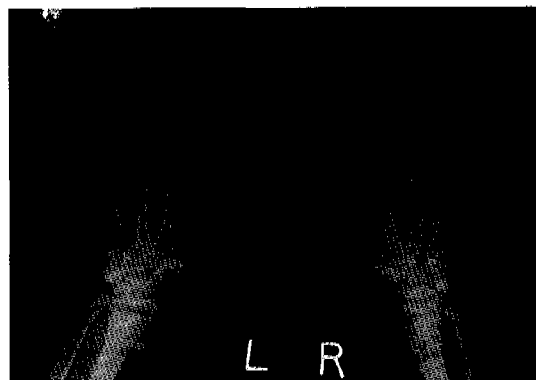


Fig. 2. Hand view radiograph showing subperiosteal absorption and brown tumor (case 1.).

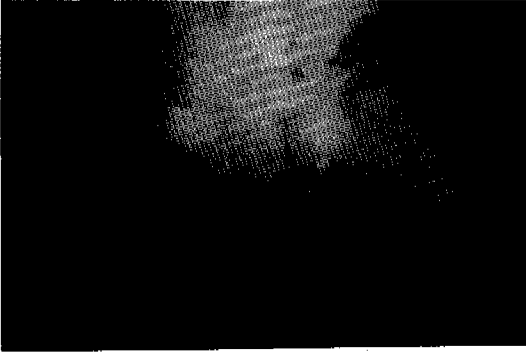


Fig. 3. Pelvis and femur radiograph showing severe osteoporosis and bilateral femur shaft fracture (case 1).

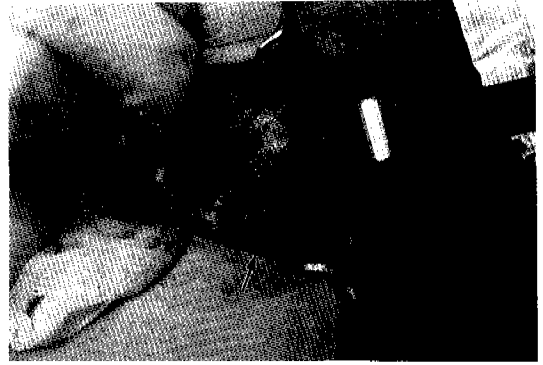


Fig. 5. Operation field view showing enlarged Lt lower parathyroid gland (←표시) (case 1).

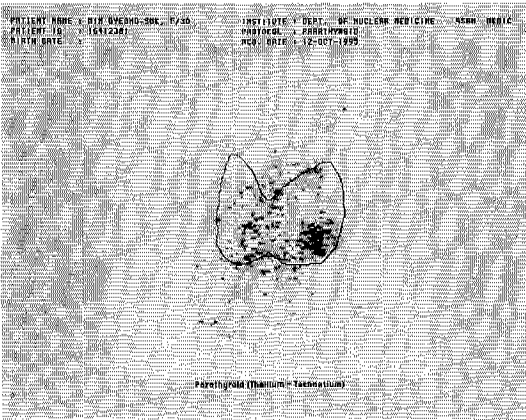


Fig. 4. Thallium-201, Technetium-99m subtraction scan showing focal increased uptake in left lower thyroid gland area.

갑상선 Thallium-201, Technetium 99m subtraction 주사검사상 갑상선 좌엽 하부에 국소 음영증가가 보였다(Fig. 4). 골밀도검사상 척추와 대퇴골의 T-score가 각각 -6.05, -6.64로 심한 골다공증을 보였다.

수술소견 : 수술전날까지 혈액투석을 하였으며 수술은 부갑상선 아전절제술을 시행하였다. 부갑상선은 전부 4개를 확인할 수 있었으며 전부 전형적인 위치에 있어 확인에 어려움은 없었다.

좌하 부갑상선이 2x2x1.5cm크기에 무게 3.3gm으로(Fig. 5) 가장 컸으며 좌우 상 부갑상선은 각각 1x0.5x0.3cm크기로 비슷하게 커져 있었다. 비후된

부갑상선은 전부 비교적 두꺼운 섬유성 피막에 싸여 있어 회백색을 띄고 있었다. 우하 부갑상선이 비교적 가장 정상 부갑상선에 가까운 밝은 황색을 띄고 있고 크기는 약 직경 1cm의 납작한 원판모양으로 갑상선우엽하부극에 부착되어 있었으며 정상보다는 약간 커져있었다.

육안소견상 우하 부갑상선이 가장 정상에 가까운 것으로 판단하고 분포혈관에 손상이 가지 않도록 유의하면서  $\frac{1}{2}$ 을 절제하여 동결절편검사를 시행하였다.

절제후 남은 부갑상선에 허혈변화가 오지 않는 것을 확인한후 metal clip으로 위치를 표시한 후 나머지 3개의 부갑상선을 차례로 모두 절제하여 동결절편검사를 시행하고 과형성(hyperplasia)임을 확인하였다. 수술조작중 후두반회신경은 확인되었으며 지혈후 수술을 종료하였다.

병리소견 : 부갑상선내에서 주세포의 과형성(chief cell hyperplasia)가 관찰되었고 주위에 지방조직은 거의 없었다. 주세포들은 열은 과립성의 세포질을 지니고 있었고 모양이 비슷하였으며 풍부한 혈관분포를 보이고 있었다(Fig. 6)

수술결과 : 수술 직후부터 calcium gluconate를 정맥 투여하고 수술후 1일째부터 CaCO<sub>3</sub>와 Rocaltrol을 병용 경구투여하며 혈중 칼슘농도를 자주 측정하여 hungry bone syndrome에 의한 저칼슘혈증이 오지 않도록 유의하였다.

환자는 수술후 5일째부터 뚜렷한 골동통의 호전을 보였다. 수술후 3주째 calcium gluconate의 정맥투여




Fig. 6. Microphotograph showing round cells arranged in cord or sheets having abundant clear cytoplasm and centrally placed nuclei (x 200, H & E stain)

는 중지할 수 있었고 CaCO<sub>3</sub> 8 gm/day, Rocaltrol 4T/day(1μg)을 투여하여 정상범위의 칼슘농도를 유지할 수 있었으나 다시 점차 칼슘혈중농도가 저하하여 수술후 50일째부터 CaCO<sub>3</sub>는 10gm/day, Rocaltrol은 8T/day(2μg)으로 증량하였다.

환자는 부갑상선 아전절제술후 83일째 신장이식 수술을 시행하였으며 신기능이 정상적으로 유지되면서 수술후 10일째부터 CaCO<sub>3</sub> 4gm/day, Rocaltrol 0.25μg으로 감량할 수 있었다. alkaline phosphatase 치는 수술후 2주째까지 급격히 상승하다가 그후 점차 감소하여 수술후 52일째 1204 IU/l(정상:66-220)까지 감소하였으며, 혈중 PTH치는 수술직후 급격히 감소하여 수술후 5일째 3.0pg/ml(정상 10-65)까지 감소하였으나 다시, 완만하게 증가하여 신장이식수술전까지 120-275 사이를 유지하였다. 신장이식수술직후 33.9pg/dl로 감소하였으나 그후 다시 상승하여 120대를 유지하고 있다.

증례 2.

환자 : 장OO, 37세, 남자  
 주소 : 관절통, 피부소양증, 근육무력감  
 현병력 : 환자는 8년전 외부병원에서 신혈관성 고혈압진단 받은 후 2년전 말기 신부전으로 진단받고 혈액투석치료를 받아왔다. 10개월전 본 병원에서 신장이식수술을 받기위해 입원하여 검사를 받고 고칼슘혈중, PTH치의 증가, Alkaline phosphatase치의 증

가, 단순 골활영상 신성골이영양증이 발견되었다. 외래에서 통원 치료하며 신장이식수술을 대기 하던중 고칼슘혈증이 계속되어 부갑상선의 수술을 위해 입원하였다.

과거력 및 가족력 : 특기사항 없음

이학적 소견 : 신장 168.5cm, 체중 53.3kg으로 안면에 약간의 부종이 있으나 전반적으로 양호한 외양을 보였다.

검사소견 : 혈액검사상 칼슘 13.2mg/dl, 인 8.8mg/dl, Alkaline phosphatase 587 IU/l, intact PTH 869 pg/ml 이었다. 단순골활영상 요추에 골다공증 및 요추관절주위 골침습 소견이 보였고, 수지중수골에 골막하골흡수소견을 보였다. 부갑상선 Thallium-201, technetium 99m subtraction 주사검사상 갑상선 좌엽 상부에 국소흡영증가가 보였다. 골밀도 검사상 척추와 대퇴골의 T-score가 각각 -3.24, -3.45로 저하되어 있었다.

수술소견 : 좌측의 부갑상선은 비교적 정상적인 위치에 존재하고 있었으며 좌상 부갑상선이 크기 3x2x1cm, 무게 4gm으로 커져 있었으며 비교적 두꺼운 섬유성 피막에 덮여 있었다. 좌하부갑상선은 갑상선좌엽하부극에 부착되어 있었으며 육안적으로 크기나 외양이 정상적으로 보였다. 우측 부갑상선은 상하 모두 갑상선에 부착되어 있지 않고 약간 떨어져 위치하고 있어 위치를 확인하는데 시간이 걸렸으나 육안적으로 좌하부갑상선과 마찬가지로 크기나 외양이 정상적으로 보였다.

좌하부갑상선을 약 1/2로 절제하여 동결절편검사를 하고 남은 부분에 허혈변화가 오지 않는것을 확인한 후 metal clip으로 위치를 표시하고 나머지 3개의 부갑상선은 차례로 동결절편검사를 하면서 과형성을 확인하고 절제하였다. 양측 후두반회신경을 확인하고 지혈후 수술을 종료하였다.

수술경과 : 수술직후부터 calcium gluconate를 정맥투여하고 수술후 1일째부터 CaCO<sub>3</sub>와 Rocaltrol을 경구투여하고 혈중 칼슘농도를 자주 측정하면서 hungry bone syndrome에 대비하였다. 환자는 술후 4일째부터 증상의 호전을 보였다. 술후 1주째 calcium의 정맥투여는 중지하고 CaCO<sub>3</sub> 8gm/day, Rocaltrol 2μg경구 투여로 비교적 안정되게 정상 칼슘혈중 농

도를 유지할 수 있었다. 환자는 술후 19일째 퇴원하였다. 퇴원후  $\text{CaCO}_3$ 와 Rocaltrol의 투여량은 점차 감량되고 있다. PTH치는 수술후 5일째 4.9 pg/ml까지 급격히 감소되었으나 점차 완만하게 상승하여 수술후 3주째 22.1 pg/ml까지 상승하였다.

Alkaline phosphatase치는 술후 2주째 1087IU/까지 증가하였으며 이후 점차 감소하는 추세이다.

병리소견 : 가장 큰 부갑상선내에서 주세포의 과형성을 보였으며 풍부한 혈관분포를 보였다. 세포질은 호산구성, 과립상의 양상을 보였다. 그외의 다른 부갑상선은 크기와 무게가 다소차이가 있었으나 전반적으로 정상에 가까웠다. 그러나 위축된 부갑상선이 보이지 않고 2개의 부갑상선 이상에서 상기 과형성의 소견을 보이므로 전체적으로 주세포 과형성에 합당한 소견을 보이는 것으로 인정되었다.

## 고 안

속발성 부갑상선 기능 항진증은 만성적으로 낮은 저칼슘혈증상태에서 이것을 보상하기 위해 부갑상선 호르몬이 많이 분비되는 상태를 말하며 가장 흔한 원인은 만성신부전이다.

만성신부전에서 저칼슘혈증을 야기하는 원인은 첫째, 신장에서 인산염 배출의 장애로 인하여 고인산혈증이 오고 이로 인하여 일정한 칼슘인산염복합체 농도를 유지하기 위해 상대적으로 칼슘의 혈중농도가 감소되게 되는것과 둘째, 신장에서  $1\alpha$ -hydroxylase활성도가 감소함에 따라 1,25-dihydroxy vitamine  $\text{D}_3$ 의 생산이 감소되어 장에서의 칼슘 흡수가 감소되는 것이다<sup>3,5,6</sup>.

또한 신부전이 진행됨에 따라 신장에서의 부갑상선호르몬제거율이 떨어져 carboxy-terminal부갑상선 호르몬의 혈중 농도가 증가하게 된다. 정상적으로는 부갑상선에서 Vit D 수용체는 혈중 Vit D의 농도가 높을때 고칼슘혈증을 피하기 위해 부갑상선호르몬생산을 낮추도록 조절하는 기능을 하나 만성신부전이 진행되면 이러한 수용체의 반응도가 감소된다 한다<sup>6</sup>.

이리하여 부갑상선 호르몬분비가 증가하고 1,25(OH) $_2$  Vit  $\text{D}_3$ 가 감소하면서 골격계에서 과다한 골흡수가 일어나게 되며 신성 골 이영양증(renal os-

teodystrophy)이 진행되면서 골동통과 골절 등의 증상이 나타나게 된다. 또한 혈중칼슘농도가 증가하면 연부조직석회화, 피부소양증과 드물게 저항성칼슘형성(calciphylaxis)등의 증상이 나타난다. 또한 골절환이 진행되면서 외형상으로 척추후만증, 누두상흉관 기형, 늑골변형에 의한 흉골돌출, 신장감소 등이 나타나게 되며 중례1에서 이러한 양상을 뚜렷이 볼 수 있었다. 부갑상선 기능항진이 진행되면 신장이식이나 혈액투석등의 집중적 치료로 신장기능을 교정해도 부갑상선 과형성이 진행되어 혈중칼슘농도와 관계없이 자동적으로 호르몬을 분비하여 부갑상선기능항진증이 악화되어가는 경우가 있으며 이를 삼차성 부갑상선 기능 항진증이라 한다. 이를 설명하기 위한 기전으로 부갑상선호르몬분비를 억제하는 혈중칼슘농도를 부갑상선의 "set point"라 가정하여 신부전에서 이 set point가 이동하게 되어 부갑상선항진의 진행을 촉진하게 된다고 추정하고 있다<sup>6</sup>. 저칼슘혈증이 없는데도 PTH치가 높게 유지되며 약간의 고칼슘혈증에 부갑상선이 반응하지 않고 혈중칼슘농도에 맞춰 적당한 양의 호르몬을 만들고 분비하는 능력을 상실하는 사실이 이 가설을 뒷받침한다.

진단은 비교적 용이하며 혈중 PTH의 측정과 PTH의 주된 반응조직인 골격계에 대한검사로 이루어진다. 혈중 PTH치는 부갑상선기능항진유무뿐 아니라 질환의 정도와도 연관된다. intact PTH는 빨리 대사되며 혈중반감기는 5분이하이다. intact PTH분자는 활성 N-terminal 절편과 불활성 C-terminal 절편으로 나뉘어지며 C-terminal 절편은 더 작은 2 조각으로 분해된다. 이 조각들은 간, 신장, 골격계에서 처리되며 신부전인 경우 C-terminus PTH 절편의 반감기가 길어지게 된다. 따라서 신부전 환자에서 속발성 부갑상선기능항진증을 의심하여 PTH의 농도를 측정하고자 할때에는 C-terminal절편이 측정되는 C-terminal나 mid region assay보다 N-terminal과 intact PTH를 측정하는 것이 좋다<sup>7,8</sup>.

골격계에 대한 검사는 단순촬영으로 쉽게할 수 있으며 신부전 환자의 약 95%에서 섬유낭포성골염(ostitis fibrosa cystica)이 있고 86%에서 골막하 골흡수(subperiosteal resorption)소견을 볼 수 있다. 이러한 변화는 수지골, 장골, 쇄골, 늑골, 하악골, 두개골에서 볼 수 있는데 단순골촬영상 가장 빨리 변화

가 나타나는 곳은 수지 중수골이다. 혈청 Alkaline phosphatase도 증가하며 골 질환의 정도와 밀접하게 연관된다<sup>9</sup>.

고칼슘혈증은 통상적인 소견은 아니고 부갑상선기능항진에 의해 자연적으로 올수도 있고 vit D의 투여나 식사에 의해 올수도 있으므로 진단에 중요하지 않다<sup>6</sup>.

영상진단으로는 초음파검사와 thallium-201, technetium 99m subtraction scan이 가장 흔히 사용된다. 수술을 고려할때 영상진단이 반드시 필요한 것은 아니나 도움이 될 수 있고 또한 속발성 부갑상선기능 항진증을 확진하는데 도움이 될 수 있다.

만성신부전환자에서 정도의 차이는 있으나 거의 대부분의 경우 부갑상선 과형성이 온다고하며 골 생검을 시행하면 67%에서 골질환이 확인된다<sup>6</sup>. 그러나 대부분의 경우 초기에는 저인산식이요법, 인산염 흡착제의 투여, 칼슘과 vit D의 공급 등의 내과적 요법으로 잘 조절된다. 또한 신장이식을 하게되면 대부분 해소된다<sup>10,11,12</sup>. 그리하여 만성 신부전 환자에서 부갑상선 수술이 필요한 경우는 전체의 5% 미만이다. 환자에 따라 증상의 정도가 다양하므로 수술의 적응증에 대해 아직 논란이 있으나 내과적 치료에도 골동통이나 피부소양증의 호전이 없을때, 진행되는 연부조직석회화, 고칼슘혈중(>11mg/dl), 혈중 칼슘 x 인이 70이상, 저항성칼슘형성, 골절등의 경우에는 수술이 필요한것으로 인정된다<sup>6</sup>.

수술에 의한 치료는 1960년 Stanbury등이 심한 골질환을 앓고 있는 신부전환자에서 부갑상선 아전절제술(subtotal parathyroidectomy)을 시행하여 성공적으로 치료한 것을 보고한 것이 최초이고, 그후 Ogg가 부갑상선전절제술을 시행하였으며, 1975년 Wells등이 부갑상선전절제술(total parathyroidectomy) 및 부갑상선자가이식술(autotransplantation) 그리고 부갑상선동결보존술(cryopreservation)을 보고 하였다<sup>13,14</sup>. 현재는 단독부갑상선전절제술은 시행되지 않고 있다. 부갑상선아전절제술은 가장 정상에 가까운 부갑상선을  $\frac{1}{2}$  정도(50-60mg)남기고 나머지를 제거하는 것이며 전절제술 및 자가이식술은 부갑상선을 전부절제하고 가장 정상에 가까운 부갑상선을 1x1x1mm - 1x1x2mm 크기로 잘라 15-20개를

잘 쓰지 않는 전박부(nondominant forearm)의 근육(brachioradialis m)에 각각 심는 방법이다. 이 두방법은 각각의 장단점이 있어 선택에 논란이 있다. 부갑상선 아전절제술은 한 시야에서 수술을 마칠 수 있어 간편하다는 장점이 있으나, 남기는 부갑상선의 적당한 양을 측정하기 어렵고, 향후 기능저하가 올 경우 대처방안이 없고, 재발된 경우 다시 경부수술을 해야 한다는 단점이 있다<sup>15,16,17,18</sup>.

이에 반해 부갑상선 전 절제술 및 자가 이식술은 재발율이 적고 재발이 있을 경우 국소마취만으로 부갑상선을 추가로 절제하여 치료할 수 있으며 또한 절제한 부갑상선을 냉동보존하여 기능저하가 올 경우 다시 이식할 수 있다는 장점이 있다<sup>15,16,17,18,19</sup>. 그러나 실제로 이식한 부갑상선을 어느 정도 절제해야 하는지는 결정하기가 어렵다. 또한 드물게 이식한 부갑상선 조직이 너무 빨리 성장하여 악성화를 의심케하는 경우가 보고되고, 부갑상선을 전부절제하였다 하나 실제로는 전부절제되지 않아 재발하는 경우도 있다<sup>20</sup>.

Rothmund등은 두 방법에 대한 전향적 연구분석의 결과 전절제술 및 자가이식술이 아전절제술에 비해 증상의 호전이 빠르고 골활영상 소견의 호전도 빨랐으며 재발율도 낮았다고 보고하였다<sup>21</sup>. 그러나 Koonsmann등은 두 방법의 결과가 술후 기능저하나 재발율에 큰 차이가 없었고 전 절제술 및 자가이식술의 아전절제술에 대한 잇점을 발견할 수 없었다고 하였다<sup>22</sup>.

Demeure등은 주로 부갑상선 아전절제술을 시행하고 수술후 잘 추적되지 않아 재발의 위험이 높은 환자, 아전절제술중 남긴 부갑상선의 허혈이 의심되는 경우, 부갑상선이 4개 전부발견되지 않은 경우, 지속성이나 재발성 부갑상선기능항진증수술의 경우에만 전절제술 및 자가이식술을 시행한다고 하였다<sup>23</sup>. 따라서 수술의 선택에는 결과에서는 양방법사이에 큰 차이가 없으므로 외과 의사마다 어느방법에 더 숙련되어 있는나에 따라 많이 좌우되는 경향이 있는 것으로 생각된다. 수술후의 경과를 보면 대개 수술후 수일내에 증상의 호전을 볼 수 있다. 본 증례의 경우에서도 각각 5일째와 4일째 투여증상의 호전을 보였다. 수술직후 혈중칼슘은 급격히 감소하며 특히 골 질환이 있었던 환자에서는 hungry bone syn-

drome에 의해 더 심하게 저칼슘혈증이 올 수 있으므로 다량의 칼슘과 vit D의 투여가 필요하다.

증례 1의 경우 추후 신장이식을 받고 신장기능이 회복되면서 투여량이 급격히 감소하였으므로 두예의 추후경과를 비교할 수 없으나 신장이식 수술전까지의 경과를 볼때 증례 1에서 보다 긴 기간 칼슘과 vit D가 투여되었을 것을 추정할 수 있다. 또한 아직 추적기간이 짧아 골촬영상의 골질환의 호전은 뚜렷이 알 수 없지만 증례 1에서 회복에 더 시간이 걸렸을 것으로 추정된다. 따라서 신부전환자에서 내과적 치료도중 기능항진증의 증상을 면밀히 관찰하여 수술이 요하는 경우 너무 늦지 않게 조기에 수술을 하는 것이 좋을 것으로 생각된다. 수술의 성공여부는 증상의 호전과 골촬영상의 골질환소견의 호전 및 보조적으로 혈액검사상 혈중칼슘농도, alkaline phosphatase, PTH의 변화를 관찰함으로써 알 수 있다.

본 증례의 경우 증례 1에서 보다 많은 칼슘과 vit D투여가 필요하였으나 두예 모두 비교적 일정한 양으로 안정된 칼슘농도를 유지할 수 있었고 Alkaline phosphatase치는 두예 모두 2주째까지 상승하다가 다시 감소하는 양상을 보였다. 이는 골격계에서 골아세포(osteoblast)의 활성화에 따라 무기질 침착(mineralization)이 되고 있다는 표시이다.

PTH가 수술후 어느정도 되어야 하는가에 대해서는 아직 확실히 알려져 있지 않다. 수술후 PTH치는 일정하지 않으며 항상 정상범위에 있지는 않다. 또한 임상증상이나 x-선상의 호전과 PTH치는 반드시 일치하지는 않는다<sup>24</sup>. 이에 대해서는 향후 계속적 연구가 필요할 것으로 사료된다.

## 결 론

만성신부전환자에서의 속발성기능항진증에서 수술이 요하는 경우는 5%이내로 많지는 않으나 점차 신부전환자의 수명이 연장되면서 임상적 의미가 커질 것으로 예상되고 아직 한국에서는 많은 수술이 행해지지 않고 있으나 향후 증가될 것으로 생각된다.

저자들은 만성 신부전 환자에서 발생한 속발성 부갑상선 기능항진증 환자에서 부갑상선아전절제술을 시행하여 성공적으로 치료하였기에 문헌고찰과 함께 보고하는 바이다.

## 참 고 문 헌

1. Diethelm AG, Edwards RP, Whelchel JD : The natural history and surgical treatment of hypercalcemia before and after renal transplantation. *Surg Gynecol Obstet* 1982 ; 154 : 481-490
2. Stanbary SW, Lumb GA, Nicholson WF : Elective subtotal parathyroidectomy for renal hyperparathyroidism. *The Lancet* 1960 ; 9 : 793-798.
3. Serra AS, Riera AC : Hyperparathyroidism associated with renal disease. pathogenesis, natural history and surgical treatment. *Surg Clin North Am* 1987 ; 67 : 359-377
4. Popowniak KL, Esselstyn CB, Nakamoto S : parathyroidectomy for the treatment of renal osteodystrophy and tertiary hyperparathyroidism : progress report. *Surg Clin North Am* 1974 ; 54 : 325-338
5. 정과중, 김성우, 박찬현 : 속발성 부갑상선 기능항진증의 수술적 치료경험 1예. *외과학회지* 1994 ; 46 : 759-766
6. Packmann KS, Demeure MJ : indications for parathyroidectomy and extent of treatment for patients with secondary hyperparathyroidism. *Surg Clin North Am* 1995 ; 75 : 465-482
7. Fischer S, Flentje D, Kettelhack C et al : intraoperative and postoperative PTH secretion mode in patients with hyperparathyroidism. *World J Surg* 1990 ; 14 : 349-354
8. Davies C, Demeure MJ, John AS : Study of Intack (1-84) parathyroid hormone secretion in patients undergoing parathyroidectomy. *World J Surg* 1990 ; 14 : 355-360
9. Huang YY, Hsu BRS, Huang BY et al : Value of serum alkaline phosphatase in evaluating hyperplasia of parathyroid glands in chronic hemodialysis patients. *J Clin Ultrasound* 1994 ; 22 : 193-197

10. Keerekoper M, Ibels LS, Ingham JP et al : Hyperparathyroidism after renal transplantation. *British Medical Journal* 1975 ; 3 : 680-682
11. Garvin PJ, Castaneda M, Linderer R et al : management of hypercalcemic hyperparathyroidism after renal transplantation. *Arch Surg* 1985 ; 120 : 578-583.
12. Uchida H, Tomikawa AS, Nishimura Y et al : Tertiary hyperparathyroidism after renal transplantation-Report of two cases and comparative study of parathyroid function with secondary hyperparathyroidism in chronic renal failure. *Transplantation Proceedings* 1994 ; 26 : 2167-2169
13. Wells Jr SA, Gunnells JC, Sheburne JD et al : Transplantation of the parathyroid glands in man : clinical indications and results. *Surgery* 1975 ; 78 : 34-44
14. Wells Jr SA, Gunnells JC, Gutman RA et al : The successful transplantation of frozen parathyroid tissue in man. *Surgery* 1977 ; 81 : 86-90
15. Henry JF, Denizot A, Audiffret J et al : Results of reoperations for persistent or recurrent secondary hyperparathyroidism in hemodialysis patients. *World J Surg* 1990 ; 14 : 303-307
16. Kinnaert P, Salmon I, Gervy CD et al : Total parathyroidectomy and presternal subcutaneous implantation of parathyroid tissue for renal hyperparathyroidism. *Surg Gynecol Obstet* 1993 ; 176 ; 135-138
17. Rothmund M, Wagner PK : total parathyroidectomy and autotransplantation of parathyroid tissue for renal hyperparathyroidism. a one-to six-year follow up. *Ann Surg* 1983 ; 197 : 7-16
18. Mallette LE, Eisenberg KL, Schwaitzberg SD et al : total parathyroidectomy and autogenous parathyroid graft placement for treatment of hyperparathyroidism due to chronic renal failure. *Am J Surg* 1983 ; 146 : 727-733
19. Baumann DS, Wells, Jr SA : Parathyroid autotransplantation. *Surgery* 1993;113:130-133
20. Baker LPI, Otieno LS, Brown AL et al : Pitfalls after total parathyroidectomy and parathyroid autotransplantation in chronic renal failure. *Am J nephrol* 1991;11:186-191
21. Rothmund M, Wagner PK, Scharck C : subtotal parathyroidectomy versus total parathyroidectomy and autotransplantation in secondary hyperparathyroidism : a randomized trial. *World J Surg* 1991 ; 15 : 745-750
22. Koonsman M, Hughes K, Dickerman R et al : parathyroidectomy in chronic renal failure. *Am J Surg* 1994 ; 168 : 631-635, 1994
23. Demeure MJ, McGee DC, Duh QY et al : Results of surgical treatment for hyperparathyroidism associated with renal disease. *Am J Surg* 1990 ; 160 : 337-340
24. Zodon M, Iliopoulos JI, Thomas JH et al : subtotal parathyroidectomy for secondary hyperparathyroidism. *Surgery* 1984 ; 96 : 1103-1108