

수지골에 발생한 골막성 연골종 3례 보고

울산대학교 의과대학 서울중앙병원 정형외과학교실
김 기 용 · 윤 준 오 · 조 용 선

=Abstract=

Periosteal Chondroma Arising in the Phalangeal Bone — Report of Three Cases —

Key Yong Kim, Jun O Yoon, Yong Sun Cho

Department of Orthopedic Surgery, University of Ulsan College of Medicine, Asan Medical Center

Periosteal chondroma is a slowly growing benign cartilage tumor of limited size, which develops within and beneath the periosteal connective tissue and characteristically erodes and induces sclerosis of the contiguous cortical bone. The typical morphology of this tumor consists in an area of outer cortex scalloping involving the metaphyseal lesion of a long bone with slightly overhanging edges and a small amount of cartilage calcified matrix adjacent to the scalloping. Histologically this benign tumor can mimic chondrosarcoma. Awareness of this fact is important in order to avoid overdiagnosis and resultant overtreatment of the benign lesion. We report three cases of periosteal chondromas arising in the phalangeal bones of the hand. All were treated by curettage. No local recurrence was seen following this treatment.

Key Words: Periosteal chondroma, Benign cartilagenous tumor.

I. 서 론

골막성 연골종은 골막 주위의 조직에서 기원하여 서서히 성장하는 연골성 종양으로 1952년 Lichtenstein과 Hall이 6례를 처음으로 보고하였다.¹ 골수강에서의 내연골종의 골막형으로 때로는 방사선소견상 연골육종과 유사한 소견을 보이거나 조직학적 소견상 과세포성, 다핵세포, 점액성 변성 등을 보여 골막성 연골육종, 방골성 골육종, 골육종 등과의 감별진단을 요하기도 하나 명백한 양성 종양으로 단순 절제술 만으로 치료될 수 있다.

저자들은 수지골에 발생한 3례의 골막연골종을 치험하였기에 문헌고찰과 함께 보고하는 바이다.

증 례 1

10세된 남자환자로 5년전에 우연히 발견되고 서서히 자라는 좌측 소지 근위지골 기저부의 척측면에 발생한 종괴를 주소로 내원하였다. 특별한 가족력이나 외상의 과거력은 없었으며 과거 병력이나 검사 소견상 이상은 없었다. 이학적 검사상 소지 근위지골의 척측 부위에 단단하고 가동성이 없으며 경도의 심부압통이 있는 1×1.5cm 크기의 종괴가 관찰되었으며 수지 운동의 제한은 없었다. 단순방사선

소견상 소지 근위지골 기저부의 골간단부에서 간부에 걸쳐서 경화상의 변연을 갖는 관상의 병변이 관찰되었으며 병변의 원위부에서 근위지골의 피질골과 병변의 경화상의 변연부가 일부 연결이 되어 있는 것처럼 보이나 대부분에 있어서는 경계가 명확하게 분리되어 있었으며 경도의 연부조직 종창과 병변 내부의 점상 석회화 소견도 관찰되었다(Fig. 1).

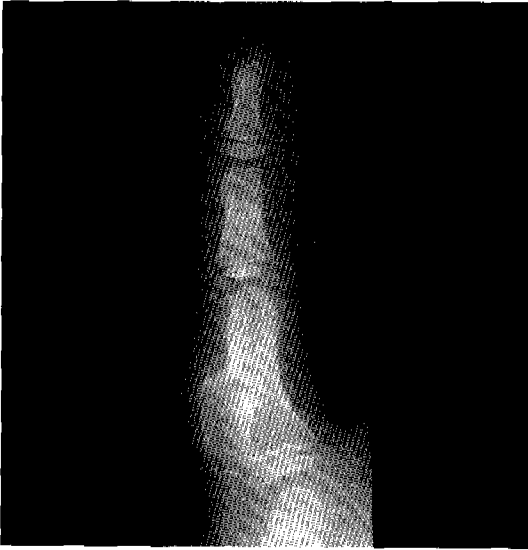

Fig. 1. The lesion is predominantly exophytic and cortical scalloping is noted. A moderate amount of cartilage matrix with spotty calcification is present and a soft tissue mass projects away from the bone.

현미경적으로는 병변은 성숙 연골로 구성되어 있으며 낮은 세포 밀도를 보이고 있고 연골기질이 풍부하여 전체적으로 양성의 소견을 보였다(Fig. 2).

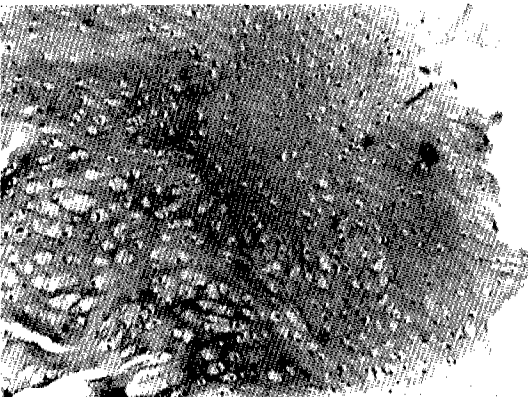

Fig. 2. The near normal hyaline cartilage of a periosteal chondroma shows hypocellularity and abundant matrix.(H & E, x40)

증례 2

10세된 여자환자로 5년전에 발견된 좌측 약지 중위지골의 요배부에 발생한 종괴를 주소로 내원하였다. 특별한 가족력이나 과거 병력은 없었으며 2세때에 문틈에 좌측 약지가 끼었으나 골절의 소견은 없었으며 연부조직 종창만을 보여 보존적으로 치료하였던 외상력이 있었다. 검사소견상 이상은 없었으며 이학적 검사상 약지 중위지골의 요배부에 단단하고 가동성이 없으며 경도의 압통을 보이는 1×1cm의 종괴가 관찰되었으며 수지 운동의 제한은 없었다. 단순방사선 소견상 약지 중위지골의 간단부에서 간부에 걸쳐서 경화상의 변연을 갖는 음영이 감소된 병변이 관찰되었으며 병소 내부에 일부 석회화된 부위가 있었다(Fig. 3). 현미경적으로는 연골세포는

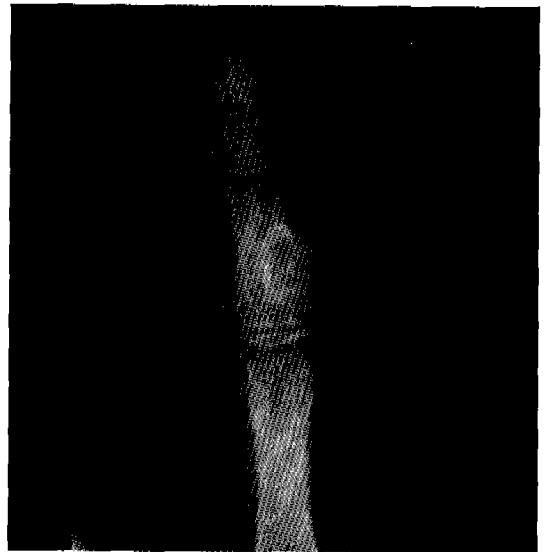


Fig. 3. Prominent scalloping of outer cortex with sclerotic rim of reactive bone is present.

각각의 열공 속에 하나씩 존재하고 있으며 개개의 열공 사이로 많은 기질에 의해 분획되어 있었다(Fig. 4).

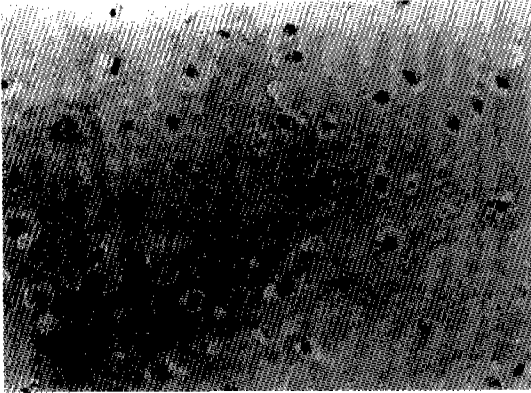


Fig. 4. Chondrocyte in lacuna is surrounded by matrix.(H & E, x100)

증례 3

5세된 남자환자로 6개월전에 우연히 발견된 좌측 인지 근위지골 기저부의 요측면에 발생한 종괴를 주소로 내원하였다. 특별한 가족력이나 외상의 과거력은 없었으며 과거 병력 또한 없었다. 이학적 검사상 인지 근위지골 기저부의 요측면에 가동성이 없으며 비교적 단단하고 압통이 없는 콩알 크기의 종괴가 관찰되었으며 이로 인한 수지 운동의 제한은 없었다. 단순방사선 소견상 근위지골의 기저부에서 간부에 걸쳐서 주위의 피질골과는 명확히 분리되는 경화성 변연을 갖는 골음영이 감소된 병변이 관찰되었다(Fig. 5). 검사소견상 특별한 이상은 발견되지

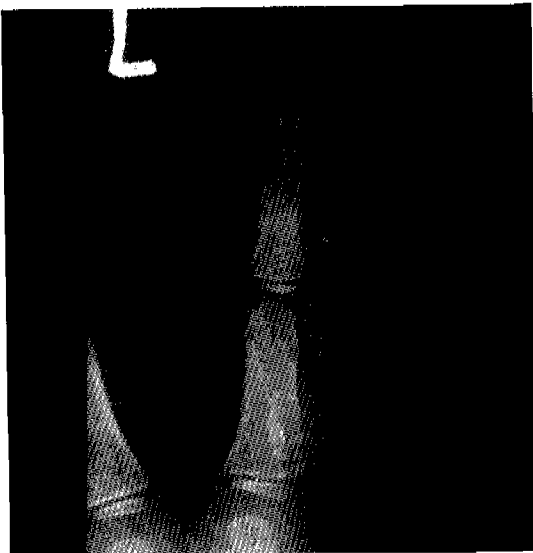


Fig. 5. The scalloping of the cortex is minimal. The lesion is covered by a thin rim of bone.

않았다. 현미경적으로는 연골세포들은 모두 성숙되어 있으며 핵의 이형성증이나 유사분열은 관찰되지 않았다. 핵은 작고 둥글며 농염되어 있고 세포질은 풍부하여 전형적인 양성 종양의 조직학적 특징을 보였다(Fig. 6).

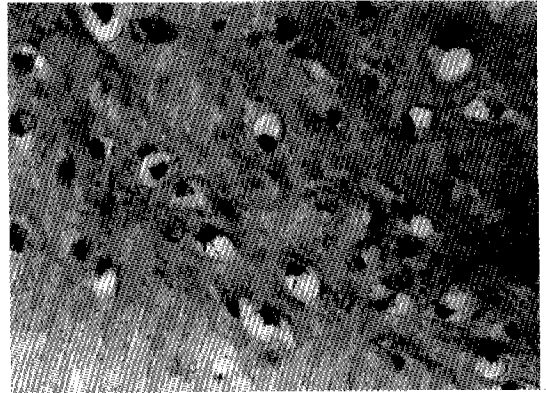


Fig. 6. There is no evidence of mitosis or polymorphism. The nucleus is small and cytoplasm is abundant.(H & E, x400)

II. 고찰

골막성 연골종은 1952년 Lichtenstein과 Hall에 의해 처음으로 보고된 이래 juxtacortical chondroma,² eccentric chondroma³ 등의 다른 이름으로 불리기도 하는 연골성 종양으로 특징적으로 피질골 외부의 골막주위 결합조직에서 발생하여 피질골을 침식하고 주위 피질골의 경화를 유도하는 양성 종양이다. 국내에서는 1992년 이등이 2례를 보고한 바 있다.⁴ Lewis 등은 문헌고찰을 통하여 165례를 분석하여 주로 상완골 근위부, 대퇴골과 지골등의 장관골의 간단부 또는 간부에서 호발하며 10-20대에서 가장 높은 발생빈도를 보이고 증상은 주로 이환부위의 동통, 종창이나 종괴 등이며 종괴의 크기는 일반적으로 1-3cm 이내이며 5cm을 넘는 경우는 드물다고 보고하였다.⁵ Pazzaglia는 상완골의 단축을 주소로 한 환자에서 골막성 연골종을 발견하고 종양이 상완골 골단판의 성장판의 성장을 방해한 예를 보고

하기도 하였다.⁶ 또 수근 터널내에 발생한 골막성 연골종으로 인하여 수근 터널 증후군이 초래된 예도 보고되고 있다.⁷

단순 방사선 소견상 전형적인 병변은 장관골의 간단부에 위치하며, 명확한 내부 경계를 가지는 외측 피질골의 부채꼴 모양의 병소로 종양의 근위부와 원위부에 걸친 경화된 골의 테두리가 있다. 연골성 기질을 가지며 정상 피질골과는 명확한 경계를 보이고, 약 삼분의 일에서는 연부조직 종괴를 갖기도 한다. 간혹 연부조직 종괴내에 부분적인 석회화가 나타나기도 하며, 골수강 내로의 이환은 없다.⁸ 병소의 크기가 크거나 경계가 불분명한 경우 골막성 연골종의 악성형태인 골막성 연골육종과의 감별진단이 힘들 수도 있다.⁹ 골막성 연골종은 주위 정상 피질골에 대하여 부채꼴 모양의 경화상을 보이는데 반하여 골막성 연골육종은 피질골과의 경계부위에서 보다 침습적인 양상을 보이거나 주위의 연부조직 종괴가 크고 정상 피질골에 대하여 종괴에 의한 압박효과(mass effect)를 가진다고 한다.¹⁰ 저자들의 경우, 3례 모두 경화된 테두리를 보이는 수지골 간단부의 병변이었으며 연부조직 종괴와 내부의 석회화가 각각 1례에서 관찰되었다.

육안소견상 종양은 청백색 반투명한 난형의 연골종괴로 골막주위에 위치한다. 병소는 얇은 반응성 골로 둘러 싸여 있으며 드물게 주위 연부조직이나 피질골 쪽으로 자라 들어가지도 하지만 정상 조직과의 경계는 분명하다.¹¹ 현미경적 소견으로는 초자연골이 주를 이루며, 흔히 엽상의 배열을 한다. 정상 피질골과의 경계는 종양조직에 의해 형성된 골막으로 뚜렷하게 구별되며 세포 밀도는 정상 혹은 낮으며 핵의 이형성은 보이지 않는 것이 보통이다. 그러나 때로는 높은 세포 밀도를 보이거나 핵이 이분화하고 팽대되고 연골기질이 점액상 변성을 하여 조직학적으로 악성연골종과의 감별진단을 요하기도 한다.^{9, 12} 드물게 단순 절제술 후 재발된 예도 있지만¹³ 골막성 연골종은 거의 모든 예에서 단순 절제술만으로 치료가 가능하다. 그러나 골막성 연골육종은 광범위 절제술을 시행하여야 하기 때문에 골막성 연골종과 감별진단되어야 할 가장 중요한 종양이다. 골막성 연골육종은 주로 장관골의 간부를 침범하며 장관골의 간부에서 수직으로 방사하는 침상

골(bony spicules), 코드만 삼각(Codman's triangle)과 점상의 석회화를 보이는 등 방사선 소견상 골막성 연골종과 구분되는 특징을 보여 적절한 조직학적 소견과 함께 고려한다면 분명하게 구분될 수 있다.¹⁴ 이외에도 방사선 소견상으로 감별해야 할 병변은 비골원성 섬유종, 유건종(Desmoid), 신경섬유종, 골막성 골육종, 동맥류성 골낭종 등이 있으며 관절내나 근처에서 발생한 골막성 연골종은 색소 용모 결절성 활액막염(Pigmented villonodular synovitis)과의 감별진단을 요하는데 색소 용모결절성 활액막염에서는 석회화된 연골 기질이 없기 때문에 이러한 소견이 있을 경우 쉽게 감별진단이 가능하다.⁸

Ⅲ. 요약

본 울산대학교 의과대학 정형외과학교실에서는 수지골에 발생한 3례의 골막성 연골종을 치험하였기에 문헌고찰과 함께 보고하는 바이다.

참 고 문 헌

1. Lichtenstein L, Hall H E: Periosteal chondroma: A Distinctive Benign Cartilage Tumor: J Bone and Joint Surg, 1952; 34-A: 691-697.
2. Jaffe H L: Juxtacortical Chondroma. Bull. Hosp. Joint Dis, 1956; 17: 20-29.
3. Roberts R E: Some observations on osteochondroma, chondromata and cystic disease of bone. Quoted from deSantos L A, Spjut H J: Periosteal Chondroma: A Radiologic Spectrum. Skeletal Radiology. 1981; 6: 15-20.
4. 이상훈, 백구현, 임군일, 이한구: 골막주위에서 기원하는 골종양. 대한정형외과학회지, 1992; 27: 1097-1107.
5. Lewis M M, Kenan S, Yabut S M, Norman A, Steiner G: Periosteal Chondroma: A Report of Ten Cases and Review of the Literature. Clin Orthop, 1990; 256: 185-192, 1990.
6. Pazzaglia U E, Ceciliani I: Periosteal chondroma of the humerus leading to shortening. A case report. J Bone and Joint Surg, 1985; 67-B: 290-

- 292.
- . Gahhos F, Cuono C B: Periosteal chondroma: Another cause of carpal tunnel syndrome. *Ann. Plast. Surg*, 1984;12(3):290-297.
- . deSantos L A, Spjut H J: Periosteal Chondroma: A Radiographic Spectrum. *Skeletal Radiology*, 1981;6:15-20.
- . Noijima T, Unni K K, McLeod R A, Pritchard D J: Periosteal chondroma and periosteal chondrosarcoma: *The American Journal of Surgical Pathology*, 1985;9(9):666-677.
- l. Boriani S, Bacchini P, Bertoni F, Campanacci M: Periosteal chondroma: a review of twenty case. *J Bone and Joint Surg*, 1983;65-A:205-212.
11. Mirra J M: *Bone Tumors*, Philadelphia, Lea and Febiger, 1989;1587-1755.
12. Rockwell M A, Saiter E T, Enneking, W F: Periosteal Chondroma. *J Bone and Joint Surg*, 1972;54-A:102-108.
13. Nosanchuk J S, Kaufer H: Recurrent Periosteal Chondroma. *J Bone and Joint Surg*, 1969;51-A:375-380.
14. Schajowicz F: Juxtacortical chondrosarcoma. *J Bone and Joint Surg*, 1977;59-A:473-48.