creative commons

COMMONS DEED

저작자표시-비영리-변경금지 2.0 대한민국

이용자는 아래의 조건을 따르는 경우에 한하여 자유롭게

- 이 저작물을 복제, 배포, 전송, 전시, 공연 및 방송할 수 있습니다.

다음과 같은 조건을 따라야 합니다:

저작자표시. 귀하는 원저작자를 표시하여야 합니다.

비영리. 귀하는 이 저작물을 영리 목적으로 이용할 수 없습니다.

변경금지. 귀하는 이 저작물을 개작, 변형 또는 가공할 수 없습니다.

- 귀하는, 이 저작물의 재이용이나 배포의 경우, 이 저작물에 적용된 이용허락조건을 명확하게 나타내어야 합니다.
- 저작권자로부터 별도의 허가를 받으면 이러한 조건들은 적용되지 않습니다.

저작권법에 따른 이용자의 권리는 위의 내용에 의하여 영향을 받지 않습니다.

이것은 이용허락규약(Legal Code)을 이해하기 쉽게 요약한 것입니다.

Disclaimer

dCollection

[UCI]I804:48009-200000002989

의학박사 학위 논문

두부용 Cone-beam CT(CBCT)를 이용한 급성 출혈성 뇌병변 영상의 임상적 유용성에 대한 탐색적 연구

A Pilot Study of Evaluation of Dedicated Mobile Cone-beam CT (CBCT) for Imaging of Acute Hemorrhagic brain lesion

울 산 대 학 교 대 학 원

의 학 과

전 세 정

두부용 Cone-beam CT (CBCT)를 이용한 급성 출혈성 뇌병변 영상의 임상적 유용성에 대한 탐색적 연구

지 도 교 수　　원 영 철

이 논문을 의학박사 학위 논문으로 제출함

2017년 12월

울 산 대 학 교　대 학 원

의 학 과

전 세 정

전세정의 의학박사 학위 논문을 인준함

심사위원 이 종 화 (인)

심사위원 원 영 철 (인)

심사위원 강 병 성 (인)

심사위원 박 준 범 (인)

심사위원 윤 권 하 (인)

울 산 대 학 교 대 학 원

2017년 12월

국문 요약

연구 배경

이동형 Cone-beam 컴퓨터 단층촬영(CBCT)은 크기가 기존의 컴퓨터 단층촬영(CT)장비에 비해 작고, 이동이 가능하며, 방사선 노출량이 상대적으로 적어 설치, 사용에 제한이 적다는 여러 장점이 있다. 이러한 장점에도 불구하고 연부조직에 대한 영상의 질이 좋지 못해 주로는 치과 또는 사지 영상(extremity imaging) 에 이용되었으며, 그 이외의 영역에서는 거의 사용이 제한되었고 전 세계적으로 뇌실질 영상을 얻은 바가 없었다. 본 연구에서는 CBCT에 대한 뇌영상 활용 가능성을 평가하고자 하였다.

연구 목적

두부전용 이동형 CBCT를 이용한 뇌영상과 기존의 다중 검출 컴퓨터 단층촬영(Multi-detector computed tomography, MDCT) 영상을 모형과 인체영상에서 얻어 각각 비교하여 실제 임상 활용 가능성을 평가하고자 하였다.

연구대상 및 방법

시제품으로 개발된 두부용 CBCT (NanoFocusRay Co, Ltd, Jeonju, Korea)를 이용하여 모형을 이용한 실험을 하여 뇌영상을 얻기 위한 최적의 촬영 조건을 설정하였다. 이 결과를 바탕으로 두부 전용 CBCT와 기존의 MDCT (Siemens, SOMATOM® Sensation 64,Germany) 로 정상인 지원자 (n = 10)과 출혈성 뇌질환 환자 (n = 30)의 뇌 영상을 얻어 방사선 노출량, 영상획득 시간을 측정하였고, 각 영상을 한국의료 영상 품질 관리원 기준에서 제시한 평가지표를 이용하여 영상정보 항목을 평가하였다. 출혈성 뇌병변이 있는 환자군의 영상은 서열척도 (ordinal scale)을 이용하여 영상의 질에 대한 정성적 평가(qualitative analysis)를 하여 통계적 의의를 알아보았다.

결과

모형 실험에서 120 kV/10 mA, 360 투사도가 뇌영상을 얻는 최적 조건임을 알 수 있었으며, 이 때 측정된 방사선 유효선량은 0.92 mSv, 영상 획득에 걸린 시간은 5.2초였다. 임상 영상 연구에서 방사선 노출 량을 측정하여 비교하였을 때, 흡수선량, 유효 선량 모두 CBCT가 MDCT에 비해 낮았다 ($p < 0.001$). 정상군의 CBCT와 MDCT를 비교하였을 때, CBCT의 영상의 질이 MDCT에 비해 좋지 않았으며 ($p < 0.001$), 출혈성 뇌병변이 있었던 환자들의 CT영상 또한 MDCT와 비교하였을 때 MDCT보다는 좋지 않았다 ($p = 0.002$).

결론

두부 전용 이동형 CBCT는 MDCT에 비해 방사선 유효선량이 낮으나, 영상의 질은 MDCT에 비해 좋지 않음을 알 수 있었다. 출혈성 뇌병변의 경우, 병변의 묘사가 가능함을 알 수 있었으며, 후영상처리기법을 이용하면 영상의 질이 개선될 수 있다는 가능성을 보였다.

중심단어: 이동형 콘빔컴퓨터단층촬영(CBCT), 다중검출컴퓨터단층촬영(MDCT), 뇌영상, 출혈성 뇌병변

목차

국문요약 ····· i

표 차례 ····· vi

그림 차례 ····· vii

서론 ····· 1

연구대상 및 방법····· 2

1. 연구 대상 ····· 3

2. 이동형 두부전용 CBCT 시스템 ····· 3

3. 두부모형을 이용한 예비 실험 ····· 4

4. 임상 뇌영상 획득 ····· 4

5. 통계학적 분석 ····· 7

결과 ····· 7

1. 모형을 이용한 적정성 평가 ····· 7

2. CBCT와 MDCT의 방사선량 비교 ····· 8

3. CT영상의 정성적 평가 ····· 8

4. 후영상처리기법 적용 ····· 9

고찰 ····· 10

결론 ····· 15

참고문헌 ····· 16

영문요약 ····· 32

표 차례

표 1. 임상환자 뇌영상 평가 지표 (한국의료영상 품질관리원 기준, Korean Institute for Accreditation of Medical Imaging), 두부 영상 기준 …… 20

표 2. 정상군의 영상 정보 항목 평가 점수 비교 …… 22

표 3. MDCT와 CBCT의 영상의 질 정성 평가 비교 …… 23

그림 차례

그림 1. 두부 전용 volumetric Cone-Beam CT (Phion-Neu, MX-CBT1240) …… 24

그림 2. 두부 모형(Brain and CT phantom, ACS/QRM) …… 25

그림 3. ACS 모형을 이동형 volumetric CBCT 영상 …… 27

그림 4. 증례 1 …… 28

그림 5. 증례 2 …… 29

그림 6. CBCT에서 보이는 여러 인공 음영들 …… 31

서론

외상성 뇌손상과 자발성 뇌출혈을 포함한 출혈성 뇌병변은 다양한 신경학적 손상을 유발하게 된다[1]. 현재는 뇌 출혈 병변을 진단하는 데 있어 비 조영 다중검출컴퓨터단층촬영(Multi-detector computed tomography, MDCT)이 최전선에서 이용되는 영상진단 기법이라는 것에 대한 이견은 없다. 그러나 이러한 MDCT의 경우, 대개는 전용 방사선 검사실이 갖추어진 장소 및 응급실에서만 설치하고 사용할 수 있다[2-3].

콘빔컴퓨터단층촬영(Cone beam CT, CBCT)는 MDCT에 비해, 크기가 작아 크지 않은 공간에도 설치가 가능하며, 이동이 가능하며, 방사선 노출량이 적고, 비용이 저렴하다는 여러 장점이 있다[1,4]. 반면에 신호 대 잡음 비(signal to noise ratio, SNR)이 좋지 않고, 연부조직의 대조도가 나쁘다는 단점이 있어 주로 치과 영역이나, 영상유도 방사선 치료, 또는 영상유도 수술 (안면 골, 척추)에서 제한적으로 사용 되고, 연부 조직에 발생하는 질환들 (종양, 출혈, 악성 신생물 등)을 진단하고 발견하는 데 어려움이 많았다[5-6]. 근래에 들어 CBCT가 갖는 이러한 단점들을 후영상처리기법을 이용하여 보완하는 방법들이 소개되면서 CBCT를 이용한 연부 조직에 대한 영상 시험 연구들이 발표되었다[3, 7]. 또한 뇌 모형을 이용한 영상연구들에서 CBCT가 뇌실질을 포함한 뇌영상이 가능함을 발표하였으

며[2-4], 이러한 연구들을 통해 뇌출혈을 진단하는 데 CBCT의 사용 가능성을 보았다. 뇌출혈을 감지하고 진단할 수 있는 정도의 대조도와 해상도를 CBCT가 갖춘다면, 작은 규모의 병원이나 응급실, 구급차, 군사기지 등에서 매우 적절하게 이용될 수 있으며, 의료혜택이 없는 지역이나 재해 지역에 의료 지원 때에도 큰 도움을 받을 수 있을 것으로 생각된다.

최근에 기존에 제작한 사지 전용(dedicated extremity) CBCT를 개선하여 시험 제작된 두부 전용 CBCT를 이용하여 두부 모형(phantom) 연구를 진행하였고[4], 저자는 이 연구의 결과에서 실제 임상 적용 가능성을 제시하였다.

따라서 이번 연구의 목적은 두부 전용으로 시험 제작된 볼륨형 CBCT를 정상인과 뇌출혈이 있는 환자를 대상으로, MDCT를 이용한 뇌영상과 비교하여 CBCT영상의 유효성에 대해 평가하고 임상 활용 가능성에 대해 알아보고자 한다.

연구대상 및 방법

국내 기업(Phion™, NanoFocusRay Co, Ltd, Jeonju, Korea)에서 사지 전용 CBCT를 개선, 보완하여 처음으로 두부전용 이동형 CBCT를 개발하였으며, 이를 이용하여 먼저 영상획득 시 최적 조건과 임상 시험이 가능한 지 알아보기 위해 모형(phantom)을 이용한 예비실험을 시행하였다.

예비실험 후, 임상 영상 시험을 수립하였으며, 본원 IRB (Institutional review board, 의학연구윤리심의위원회, WKUH201511-CTDV-024)의 승인을 얻어 실제 임상 시험을 실시하였다.

연구 대상

임상 영상평가를 위해 증상이 없는 일반인 중 지원자 10명을 정상군으로 하였으며, 2015년 12월부터 2016년 2월 사이에 본원 응급실을 내원하여 뇌 CT영상을 시행한 환자들 중, 급성 출혈성 뇌병변이 있는 30명의 환자를 환자군으로 설정하였다. 정상군과 환자군 모두 본인, 본인의 의사를 확인할 수 없는 경우는 보호자의 동의를 받고 연구를 시행하였다.

이동형 두부전용 Cone beam CT 시스템

시험 제작된 이동형 두부전용 CBCT (Phion™, NanoFocusRay Co, Ltd, Jeonju, Korea)는 양극 전지 콘빔 X-선 방출 원(X-ray source)과 편평한 x-선 검출기(flat-panel detector)으로 구성되어 있으며, 검출기의 경우, CMOS (complementary metal oxide semiconductor) 감지기(Dexela2923, PerkinElmer, USA)를 사용하였다. CMOS 감지기는 3888x3072 의 pixel과 75 μm의 pixel pitch, 600 μm CsI 발광체(scintillator)로 구성되어 있다. X-선 방출 원의 전압은 50-130 kV, 전류는 4-10 mA까지 출력이 가능하며, 초점 크기는 500 μm이다. 산란 방지 격자(anti-scatter grid)는 사용하지 않았으며, FOV는 221x163 mm^2, voxel 크기는 215 μm^3, 최단 영상 획득 시간은 5.14초이다. 이 장비의 무게는

약 275 kg이며, 전체 장비의 크기는 좌우 너비 1.15 m, 앞뒤 너비 0.88 m, 높이는 1.43 m이다 (그림1). 모든 영상은 Feldkamp back-projection 연산 방식을 이용하여 재구성 되었다. 환형 인공음영(ring artifact)를 감소시키기 위해 개조된 형태의 Yoursuf's algorithm을 적용하였다.

두부 모형을 이용한 예비실험(Preliminary study using by phantom)

Brain phantom (Angiographic CT head phantom ACS, Herago®, Japan)과 CT phantom (QRM-ConeBe3am, QRM GmbH, Germany)을 이용하였다 (그림 2). 영상은 전압과 전류, 투사도(projection views)를 기준으로 하여, 전압은 110, 120, 130 kV, 전류는 8, 9, 10 mA, 투사도는 360, 480, 720, 1440° 으로 조합을 변화시켜 얻었다. 얻어진 영상은 영상 질과 유효 선량을 측정, 분석하였다. 검사에 소요되는 시간과 영상의 질을 평가하는 매개 변수들; 신호 대 잡음 비(signal to noise ratio, SNR), 대조도 대 잡음 비(contrast to noise ratio, CNR), 공간 해상도(spatial resolution, 10% MTF, modulation transfer function) 를 평가하였다.

임상 뇌영상 획득

정상군과 환자군은 모두 같은 날 비 조영 CBCT와 MDCT 뇌영상을 획득하였으

며, 환자군의 경우 뇌병변에 대한 처치 후, 첫 번째 추적 영상검사를 대상으로 하였다. 두 군 모두 같은 날 2번의 CT촬영을 해야 하므로, 방사선 조사량이 임상 비 조영 뇌 CT영상의 방사선량을 초과하지 않도록 MDCT의 전류량을 낮추어 시행하였으며, 두 번의 CT검사의 총 방사선량의 합이 2.5 mSv를 초과하지 않도록 하였다.

CBCT는 NanoFocusRay사의 Phion™ 장비로 촬영하였으며, 촬영 조건은 120 kV/14.4 mA, 영상 절편 두께는 4.4 mm, 노출 시간은 34.0 msec, 540장 촬영, 촬영 시간은 18.35초(540 x 0.034 msec) 재구성 크기는 512x512x393, 체적소(voxel)크기 0.438108x0.438108x0.438108 mm^3, FOV 는 512x0.438108 = 224.3 mm^2/393x0.438108 = 172.1 mm^2 이다. Feldkamp back-projection algorithm을 이용하여 사전 처리(pre-processed)영상인 sinogram을 얻었으며, 환형 인공음영(ring artifact)를 감소시키기 위해 adapted Yousufs algorithm을 이용하였다.

MDCT의 경우, Siemens사의 64 channel 장비(SOMATOM® Sensation 64, Germany)를 사용하였으며, 영상 촬영 조건은 다음과 같다. 120 kV/298-360 mA, 영상절편은(slice thickness) 3.0 mm이고 촬영 소요시간은 3.7초, FOV는 226x226 mm^2, pitch는 0.6이며, 영상은 뇌 설정과 골 설정 영상으로 재구성 되었다.

정상군은 획득한 CT 영상을 한국 의료 영상 품질 관리원에서 마련한 평가 기준

지표 (표 1)를 이용하여 CBCT 와 MDCT 의 영상의 질을 비교평가 하였으며, 두부의 CT 영상을 얻는 데 사용된 방사선량(흡수선량, 유효선량)을 비교하였다.

환자군은, CBCT 와 MDCT 로 얻은 영상을 두부 영상에 대한 임상 경험이 8 년 이상인 2 명의 전문의가 육안적으로 평가하여 5 개의 척도로 나누었으며, 각각의 척도에 대한 기준은 다음과 같이 정의하였다; 1 은 두개골과 뇌실질만 구분할 수 있는 경우(imponderableness), 2 는 뇌실질의 구조물을 평가할 수 없으며, 병변을 발견할 수 없는 경우(poor), 3 은 뇌실질의 구조물을 구분할 수 있으며, 병변이 고음영으로 보이며, 병변의 위치를 알아볼 수 있는 경우(fair), 4 는 병변의 윤곽이 정상 뇌실질과 명확히 구분까지 가능하여, 병변의 크기를 측정할 수 있는 경우(good), 5 는 뇌 심부핵의 구조물이 모두 구분이 되며, 병변의 경계가 명확히 구분이 되며, 인공 음영이 없는 경우(excellent).

얻어진 대부분의 영상은 추가적인 후영상처리기법을 통한 재구성은 하지 않았으나, 4 개의 증례의 경우, 영상 재구성기법 중 하나인 Iterative algorithm 을 자체 개발하여 적용하였다. 모든 영상은 병원 내의 Picture archiving and communication system (Infinite, Seoul, Korea)으로 보내어 분석하였다.

통계 분석

모형 실험에서는 모든 통계적 분석은 SPSS (version 17.0 Chicago, IL, USA)을 이용하여 일원변량 교차분석(one-way analysis of variance, ANOVA)을 하였다. 임상 영상 실험에서는 Paired t-test를 이용하여 CBCT와 MDCT의 임상영상 정보 점수와 영상의 해상도/대조도를 평가하는 항목 점수를 비교하였으며, Wilcoxon signed-rank test를 이용하여 환자 군의 CBCT영상을 5 scale로 정성평가 하여 MDCT영상과 비교하였다.

유의한 통계수준은 p value 0.05 미만으로 정의 하였다 ($p < 0.05$).

결과

모형을 이용한 적정성 평가

시험 제작된 이동형 CBCT를 이용하여 두부 모형의 영상을 얻는데 성공하였으며, 투사도가 360°일 때 5.14초, 480°일 때 6.85초, 720°일 때 10.28초, 1440°일 때 20.56초가 소요되었으며, 노출시간은 2.67-10.28초로 비교적 짧은 시간 내에 영상 획득이 가능하였다. 유효선량은 120 kV/10 mA 조건에서 약 0.92 mSv로 측정되었고, 130 kV/10 mA 하에서는 1.75 mSv 이었다. SNR과 CNR은 130 kV/10 mA에서 가장 좋았으나, 공간 해상도의 경우 120 kV/10 mA 일 때 130 kV/10 mA 보

다 좋았다. SNR, CNR, MTF, 영상 획득 시간(scan time), 유효선량(effective dose) 등을 고려하였을 때, 120 kV/10 mA, 360° 투사도의 조건이 두부 CBCT 영상을 얻는 데 가장 적합하였고, 이와 같은 조건에서 얻어진 두부 모형의 CT영상에서 두개 내의 여러 구조물들이 가장 잘 구분되어 관찰되었다[4] (그림 3).

CBCT와 MDCT의 방사선량 비교

CBCT의 경우 유효 선량이 0.9 mSv였으며, MDCT의 경우 유효선량은 1.43 ± 0.17 mSv (0.98-1.62 mSv)로 측정되었다. CBCT의 유효 선량이 MDCT 보다 낮았으며, 이 차이는 통계적인 의의를 나타내었다 ($p < 0.001$).

CT영상의 정성적 평가

정상군(n = 10)의 평균 연령은 23.4세(19-27세)였으며, 환자군(n = 30)의 평균 연령은 65.8세(43-82세)였다. 환자군의 뇌병변은 뇌실질내 출혈(intracerebral hemorrhage, ICH)가 가장 많았고(n = 10), 지주막하 출혈(n = 7), 경막하 출혈(n = 6), 출혈성 뇌경색(n = 3), 경막외 출혈(n = 2)과 뇌실 출혈(n = 2)순이었다. 병변은 주된 병변을 기준으로 하였으며, 일부 환자들은 2-3개의 병변들이 혼재되어 있었다.

정상군의 CT영상을 임상 영상 검사 기준에 근거하여 평가하였을 때, MDCT의 경우 임상영상 정보항목 점수 56점 만점을 기준으로 51.8 ± 2.53(4 -56점) 이

고, 대조도 및 해상도 평가점수를 40점 만점을 기준으로 평균 38점(30-40점)으로 각각 평가되었고, CBCT의 경우 임상영상 검사 점수는 평균 22.6 ± 3.47(17-26점), 16점(10-20 점)으로 각각 평가되었다. CBCT의 경우 MDCT에 비해 임상 영상의 질이 좋지 못하였다 ($p < 0.001$).

환자군의 CBCT의 영상에 대한 육안적 정성 평가 결과는 2.9 ± 1.54(평균 ± 표준편차) 였으며, MDCT에 비해 정성 평가 결과 영상의 질이 상대적으로 좋지 못하였다 ($p < 0.001$) (표3). score 1의 경우 4명, 2와 3이 각각 3명, score 4점은 2명이었고, 18명에서는 MDCT와 비슷한 정도의 영상을 보였다 (그림 4). Score 3 이하의 환자들 중, 인공음영이 너무 심하여 평가하기 어려웠던 경우(score 1, 4명)를 제외하고 대부분 지주막하 출혈이나 천막 출혈(transtentorial hemorrhage)을 볼 수 없었던 경우이었다. 실제 임상 영상은 모형으로 실험한 CT영상과 비교하여 저자들이 기대 했었던 결과에 미치지 못하였다.

후영상처리 적용

4개의 증례에 대하여 자체 개발한 Iterative algorithm을 적용한 결과, 모든 증례의 영상이 육안적 정성 평가하였을 때, score 4 (환형 인공음영을 보여 score 5를 받지 못함)를 보였으며, 다면상재구성(Multiplanr reconstruction)

영상에서는 MDCT영상보다 영상 왜곡이 더 적게 보였다(그림 5).

고찰

컴퓨터단층촬영(CT)장치는 컴퓨터의 발전에 의해 1973년 처음 개발된 이후, 전신 검사가 가능하도록 촬영 범위가 넓어졌으며, 1세대 장치는 x선 방출 원과 1개의 검출기가 선형이동과 회전을 반복하여 영상을 획득하는 방식이었으며, 2세대는 다수의 검출기를 사용, 3세대는 부채꼴 형과 원형 고리 검출기를 사용하는 3세대와 4세대를 걸쳐, 매우 짧은 시간에 전산화 단층촬영이 가능한 나선형의 컴퓨터단층촬영장치(spiral 또는 helical CT)로 발전하였고, 최근에는 여러 층으로 배열된 검출기를 이용한 MDCT가 주로 이용되고 있다. 방사선은 형태에 따라 부채꼴 형태(Fan beam)의 방사선과 원추 형태(Cone beam)로 분류된다. 일반적으로 CBCT는 원추 형태(cone beam)의 방사선과 구역 검출기(area detector)를 이용하여 영상을 얻는다 이와는 다르게, 병원에서 사용하는 MDCT는 부채꼴 형태의 방사선과 선형의 검출기를 통해 영상을 획득하게 된다. 이러한 방사선 광원과 검출기가 환자의 검사하고자 하는 부위를 회전하며 빠르게 촬영하여 얻게 된 단층 영상을 재구성하게 된다[8].

영상을 얻는 기본적인 원리는 다음과 같다. 물체의 횡단면을 투과하는 x선에 대해 반대측에 위치한 검출기에서 측정된 투과 감쇄율(attenuation coefficient)을 퓨리에 방정식에 의해 역 투사(filtered back projection)하여

각각의 체적소에 대한 값을 디지털로 변환된 수치로 얻고, 이를 영상화시킨다. CBCT와 MDCT에 적용되는 영상 형상 원리는 기본적으로 유사하나, CBCT는 원뿔 형태의 x선을 투과하는 물체의 투과 감쇄를 2차원의 평면으로 검출하고 이를 다시 역 투사하는 수학적 방식에 적용하여 3차원적인 체적의 정보를 획득하고 다시 이를 이용한 2차원 단면상을 얻어 영상화한다. 이와 달리 MDCT는 선원형의 각각의 검출기에 입력되는 정보를 2차원의 단면상으로 형성한다. 따라서 MDCT의 경우 검사용 테이블이 이동하는 양과 시준기의 정도에 따른 체적소를 갖고, 이로 인해 이방성(anisotrophic) 형태의 체적소 농도값을 가지므로 다면 영상 재구성(MultiPlanar Reconstruction, MPR)이나 3차원 영상으로 변환하는 경우 영상의 왜곡이 보이거나, 영상의 질이 저하되는 경우가 있는데, CBCT는 물체의 영상화 영역(field of view, FOV)을 정육면체(isocubic)의 체적소(voxel)형태로 분할하고 농도 값을 얻음으로써 다면 영상 재구성 시 물체 상의 왜곡이 없어 모든 방향에서의 정확한 영상을 얻을 수 있고, 이렇게 구성된 단면 영상을 3차원으로 재구성 함으로써 2차원 단층 영상에서는 불가능한 공간상의 길이, 면적의 측정이 가능하게 되며, 입체적인 진단 및 치료계획의 설립에 유용하다[8]. 또한 CBCT는 MDCT에 비하여 방사선 노출량이 적다. 이전 보고된 논문들에 의하면 MDCT의 1/20 이하의 유효선량으로 비슷한 영상을 얻을 수 있다고 하며, 촬영 기종 및 kVp, mA, 촬영 부위와 범위 설정에 따라 방사선 조사량이 영향을 받기는 하나, MDCT에 비해 낮은 조사량을 보인다[9-10]. 그러나 MDCT에 비해 환형(ring),

줄무늬(streak), 움직임(motion), 빔 경화 효과(beam hardening effect)와 같은 인공음영 발생이 많으며(그림 6), 상대적으로 FOV가 작다는 문제점이 있다[4, 11-12].

최근에는 이동형 CBCT가 개발되어 보급되는 추세이며, CBCT의 단점 중 하나인 상대적으로 작은 FOV는 half-scan cone-beam 기법을 사용하여 극복 할 수 있다[13]. 이동형 MDCT의 경우는 주로 두부, 뇌 영상에 많이 사용 되고 있으나, 이동형 CBCT의 경우에는 이전 개발되었던 CBCT와 유사하게 사지의 골절 진단이나, 골다공증 환자에서 골의 밀도와 골소주(trabecula) 양식의 변화 등을 볼 때, 부비동, 두개골 영상에 제한적으로 사용되며[6, 14, 15-18], 일부 유방 영상이나 혈관 영상에도 이용되기도 하였다[7, 15].

이동형 CT를 이용한 뇌영상은 중환자실, 수술실, 응급실 등에서 매우 유용하며, 특히 비용-효과 측면에서도 기존의 MDCT에 비해 우월하다[4, 16-17]. 또한 환자를 CT촬영실까지 이동하면서 발생할 수 있는 여러 유해효과(adverse event)를 최소화할 수 있다[18]. 이동형 CT를 이용한 뇌영상 촬영은 대부분 fan-beam MDCT가 이용되며, 이동형 볼륨형 CBCT를 임상에 적용한 연구는 아직 없었다. 현재까지 발표된 연구들의 대부분은 CBCT를 이용하여 연부조직 영상을 얻을 때 발생하는 인공음영을 감소시키기 위한 방법론에 대한 실험이거나, 모형을 이용한 연구들이며[2, 4, 6, 19-20], 이동형 CBCT를 사용하여 실제 임상 뇌영상 연구를 한 예는 아직 없다.

최근 개발된 두부 전용 볼륨형 CBCT를 사용하여 시행된 모형 연구 결과에서 영상의 질이 MDCT에 비해 나쁘지 않음을 보여 임상 적용 시에도 모형연구에서 보였던 것과 유사한 결과를 보일 것으로 예상하고 연구를 진행하였으나 저자의 예상과는 달리, 임상연구 결과에서는 MDCT와 비교하여 영상의 질이 차이를 보이는 결과를 얻었다. 이러한 결과에 대한 이유를 분석하였을 때, 첫째, CBCT의 경우 MDCT에 비해 x선 방출기에서 발생되는 photon의 양이 상대적으로 매우 작고, x선의 형태와 검출기의 특성상 산란방사선이 상대적으로 많이 발생하고 신호 대 잡음 비가 낮아 대조도 분해능이 MDCT에 비해 낮을 수 밖에 없다. 이러한 문제점은 산란 방사선에 의한 인공음영을 후보정하는 방법으로 일부분 보상이 가능하다[6, 21]. 둘째, 영상의 모형과는 달리 실제 뇌의 출혈성 병변이 있는 환자들이 영상촬영 중 움직임이 발생하였으며 이로 인한 움직임 인공음영(motion artifact)가 영상의 질에 영향을 주었다. CBCT는 노출 시간 동안 얻어진 전체의 투사 정보를 가지고 영상을 재구성하기 때문에 촬영 중 환자의 움직임이 전체 영상의 질에 큰 영향을 미치는데, 이러한 문제점은 촬영 중 환자의 움직임이 발생하지 않거나 최소화 할 수 있는 세심한 준비와 촬영자의 숙련에 의해 줄일 수 있을 것으로 생각된다[22]. 셋째로, 환자의 두부의 전체가 충분히 포함되어야 하므로 FOV가 모형실험에 비해 크게 설정되었고, 이로 인하여 발생하는 환형 인공음영(ring artifact)이 이전 모형실험에 비해 더 많이 나타났다. 마지막으로,

실제 환자의 경우 모형과 다르게 여러 변수들이 실제 영상에 영향을 줄 수 있으며, 시술이나 수술 후의 아급성기(subacute stage)의 환자들을 대상으로 하였기 때문에 수술이나 시술과 연관된 금속성 물질에 의한 인공음영의 발생이 모형에 비해 빈도가 높았기 때문으로 생각된다.

CBCT가 MDCT에 비해 임상영상 평가 점수가 낮았는데 ($p < 0.001$), 이 결과 또한 CBCT에서 위에서 기술한 여러 인공음영이 발생하여, 이에 따른 평가 점수를 얻지 못했기 때문으로 분석하였다.

이번 연구는 CBCT에서 얻어진 영상을 인공 음영을 제거하거나 감소시키기 위해 추가적인 후영상처리 과정을 거치지 않고 평가하였다. 연구 결과가 실제 저자의 예상과 달랐고, 이를 극복하기 위한 방안들을 모색하면서, 일부 환자(n=4)에서 얻어진 CBCT영상을 Iterative algorithm을 이용하여 재구성하였을 때, 후영상처리 전과 비교해 영상의 질이 개선되었으며, 실제 같은 증례의 MDCT 영상과 비교하였을 때 크게 차이를 보이지 않았다 (그림 6).

이 연구는 몇 가지 제한점이 있다. 첫째, 정상군의 수가 환자군에 비해 적었다. 둘째, 환자군의 경우 응급실 내원 당시 CT영상을 비교하지 못하고, 처치 후 추적 영상 검사를 대상으로 비교하여 실제 병변을 묘사하는 데 있어 여러 제한이 있었으며, 이러한 점이 결과에 일부 영향을 주었다. 셋째, 정상군과 환자군에서 같은 날 CBCT와 MDCT 영상을 얻어야 했으므로, 환자가 받는 방사선량을 줄

이기 위해 MDCT영상을 얻을 때 전류량(mAs)를 줄여서 영상을 획득하였고, 그 차이는 크지는 않으나, MDCT의 영상의 질 저하에 영향을 주었을 수 있다. 마지막으로, 모든 환자를 대상으로 후영상처리 과정을 거치지 않고 4명의 환자에 대해서만 시험적으로 Iterative algorithm을 적용하여 인공음영을 감소시켰다. 모든 환자에게 Iterative algorithm 적용하여 후 영상처리를 거친 CBCT영상을 얻었다면, 결과는 처음 기대했던 가설과 근접했을 것이라 생각된다.

결론

우리 연구의 경우, 이전 연구들과는 달리 모형을 이용한 연구가 아닌 실제 환자에게 적용한 첫 번째 임상 연구라는 의의가 있으며, 일부 증례에서 제한적으로 사용하였으나, 후영상처리기법을 적용하여 영상을 재구성하였을 때, MDCT영상과 비슷한 영상을 얻을 수 있었다. 따라서 산란선 방지를 위한 격자(grid)를 추가 설치하고, Iterative algorithm을 추가한다면, CBCT가 실제 임상에서 사용하는데 큰 무리가 없을 것이다.

참고문헌

1. Parizel PM1, Makkat S, Van Miert E, Van Goethem JW, van den Hauwe L, De Schepper AM. Intracranial hemorrhage: principles of CT and MRI interpretation. Eur Radiol. 2001;11(9):1770-83.

2. Dang H, Stayman JW, Xu J, Sisniega A, Zbijewski W, Wang X, et al. Task-Based Regularization Design for Detection of Intracranial Hemorrhage in Cone-Beam CT. Conf Proc Int Conf Image Form Xray Comput Tomogr. 2016;2016:557-60.

3. Sisniega A, Zbijewski W, Xu J, Dang H, Stayman JW, Yorkston J, et al. High-fidelity artifact correction for cone-beam CT imaging of the brain. Phys Med Biol. 2015;60(4):1415-39.

4. Ryu JH, Kim TH, Jeong CW, Jun HY, Heo DW, Lee J, et al. Dedicated mobile volumetric cone-beam computed tomography for human brain imaging: A phantom study. J Xray Sci Technol. 2015;23(4):473-80.

5. De Cock J, Mermuys K, Goubau J, Van Petegem S, Houthoofd B, Casselman JW. Cone-beam computed tomography: A new low dose, high resolution imaging technique of the wrist, presentation of three cases with technique. Skeletal Radiol. 2012;41: 93-6.

6. Aootaphao S, Thongvigitmanee SS, Rajruangrabin J, Thanasupsombat C, Srivongsa T, Thajchayapong P. X-Ray Scatter Correction on Soft Tissue Images for Portable Cone Beam CT. Biomed Res Int. 2016;2016:1-12.

7. Koskinen SK, Haapamäki VV, Salo J, Lindfors NC, Kortesniemi M, Seppälä L, et al. CT arthrography of the wrist using a novel, mobile, dedicated extremity cone-beam CT (CBCT). Skeletal Radiol. 2013;42(5):649-567.

8. Lee W.G. Principles of CT and CT technology J. Nucl. Med. Technol. 2007;35(3):115-28

9. 최정호. Cone Beam CT의 이해와 임상 치의학에서의 응용. J Korean Academy of Digitalized Dentistry 2011;2(1):68-82

10. Scarfe WC, Farman AG, Sukovic P. Clinical Applications of Cone-Beam Computed Tomography in Dental Practece. J Can Dent Assoc, 2006;72(1):75-80.

11. Neubauer J, Benndorf M, Reidelbach C, Krauß T, Lampert F, Zajonc H, et al. Comparison of Diagnostic Accuracy of Radiation Dose-Equivalent Radiography, Multidetector Computed Tomography and Cone

Beam Computed Tomography for Fractures of Adult Cadaveric Wrists. PLoS One. 2016;11(10):e0164859.

12. Rumboldt Z, Huda W, All JW. Review of portable CT with assessment of a dedicated head CT scanner. AJNR Am J Neuroradiol. 2009;30(9):1630-6

13. Schafer S, Nithiananthan S, Mirota DJ, Uneri A, Stayman JW, Zbijewski W, et al. Mobile C-arm cone-beam CT for guidance of spine surgery: image quality, radiation dose, and integration with interventional guidance. Med Phys. 2011;38(8):4563-74.

14. Mattila K, Kankare J, Kortesniemi M, Salo J, Lindfors N, Mattila J, et al. Cone beam CT for extremity imaging. In: European Congress of Radiology. Vienna, Austria: European Society of Radioloby, 2011.

15. Boone JM, Nelson TR, Lindfors KK, Seibert JA. Dedicated breast CT: radiation dose and image quality evaluation. Radiology. 2001;221(3):657-67.

16. Carlson AP, Yonas H. Portable head computed tomography scanner--technology and applications: experience with 3421 scans. J Neuroimaging. 2012;22(4):408-15.

17. Masaryk T, Kolonick R, Painter T, Weinreb DB. The economic and

clinical benefits of portable head/neck CT imaging in the intensive care unit. Radiol Manage. 2008;30(2):50-4.

18. Chawla AS, Roehrig H, Rodriguez JJ, Fan J. Determining the MTF of medical imaging displays using edge techniques. J Digit Imaging. 2005;18(4):296-310.

19. Dang H, Stayman JW, Sisniega A, Xu J, Zbijewski W, Yorkston J,et al. Cone-Beam CT of Traumatic Brain Injury Using Statistical Reconstruction with a Post-Artifact-Correction Noise Model. Proc SPIE Int Soc Opt Eng. 2015;21:9412.

20. Dang H, Stayman JW, Sisniega A, Xu J, Zbijewski W, Wang X,et al. Statistical reconstruction for cone-beam CT with a post-artifact-correction noise model: application to high-quality head imaging. Phys Med Biol. 2015;60(16):6153-75

21. Zhao W, Vernekohl D, Zhu J, Wang L, Xing L. A model-based scatter artifacts correction for cone beam CT. Med Phys. 2016;43(4):1736-53.

22. Nardi C, Molteni R, Lorini C, Taliani GG, Matteuzzi B, Mazzoni E, et al. Motion artefacts in cone beam CT: an in vitro study about the effects on the images. Br J Radiol. 2016;89(1058):20150687.

표 1. 임상환자 뇌 영상 평가 지표 (한국의료영상 품질관리원 기준, Korean Institute for Accreditation of Medical Imaging), 두부 영상 기준

일반 정보 항목		
항목	평가 내용	점수: 20
일반검사 표지	1. 환자 성명	1점
	2. 환자 번호	1점
	3. 성별	1점
	4. 나이	1점
	5. 촬영 날짜	1점
	6. 촬영 기관	1점
일반정보	1. Scanogram이 있다	2점
	2. 영상 순서가 확인된다 (image number, scan time등)	2점
	3. Scaler가 표시되어 있다	2점
	4. 좌우 방향 표시가 있다	2점
촬영조건	1. 영상에 kVp가 표시되어 있다	2점
	2. 영상에 mAs가 표시되어 있다	2점
현상조건의 적정성	제출된 사진에 노화 (황화) 현상이 없다 (PACS의 경우는 점수를 받는다)	2점
영상 정보 항목	점수: 56/80	
인공물	1. 환자의 움직임에 의한 인공물이 없다	3점
	2. Beam-hardening artifact가 없다	3점
	3. Ring artifact가 없다	3점
	4. 그 외의 인공물이 없다	3점
포함범위	1. 두정부에서 두개골 기저부까지 포함한다	4점
	2. 두개골 전폭이 포함되었다	4점

	3. Orbitomeatal line에 맞추어 tilting되었다 4. 좌우가 대칭적으로 촬영되었다	4점 4점
해상도 및 대조도	1. 회백질과 백질의 구분이 가능하다 2. 기저핵이 구분된다 3. Sylvial fissure가 구별된다 4. 뇌고랑이 식별된다 5. 중대뇌동맥의 근위부가 식별된다 6. 소뇌 충부(vermis)가 식별된다 7. Cerebellopontine cistern이 식별된다 8. 소뇌의 피질과 심부백질의 구분이 가능하다	5점 5점 5점 5점 5점 5점 5점 5점
영상창의 적정성	뇌설정과 골격설정이 별도로 인화되었다	4점
절편두께의 적정성	1. 절편두께가 천막 상부에서 8mm이하, 후두개와에서는 5mm이하이다 2. 절편간격이 없어야 한다	4점 4점

; 이 연구에서는 평가 항목 중 영상 정보항목(인공물, 포함범위, 해상도 및 대조도)에 대해서 평가하였다 (파란색으로 표시한 항목).

표2. 정상군의 영상 정보 항목 평가 점수 비교 (표1의 기준항목 적용)

대상군 (n=10)	임상영상평가 점수(56점 만점) ; 평균 ± 표준 편차 (범위)	대조도/ 해상도 평가(40점 만점) ; 평균 ± 표준 편차 (범위)
CBCT	22.6 ± 3.47 (17 – 26)	16 ± 4.59 (10 – 20)
MDCT	51.8 ± 2.53 (47 – 56)	38 ± 3.49 (30 – 40)
P value (< 0.05)	< 0.001	< 0.001

표 3. MDCT와 CBCT의 영상의 질 정성적 평가 비교

	CBCT	MDCT	
환자 수 (n)	30	30	p = 0.002
평균 ± 표준편차 (mean + SD)	2.9 ± 1.5	4.73 ± 0.08	

; 육안적 정성 평가이며, 5 scale system을 적용 (5: excellent, 4: good, 3: fair, 2: poor, 1; imponderableness)

그림 1. 시험 제작된 두부 전용 volumetric Cone-Beam CT (Phion-Neu, MX-CBT1240). 전압은 50-130 kV, 전류는 4-10 mA까지 출력이 가능하며, 무게는 약 275kg, 크기는 1.15 m x 0.88 m x 1.43 m 이다.

그림 2. ACS 두부 모형 (A)은 혈관 촬영 CT를 평가하기 위해 고안된 것으로 내부에 두개골(HU 0), 뇌(HU 40), 뇌실(HU 10), 안구(HU 20)등이 포함되어 있으며, 한 쪽에는 조영제가 채워있는 동맥 구조물이 묻혀 있다. 모형의 크기는 약 49 x 33 x 35 cm이다. QRM 모형 (B)은 CT의 영상 성능과 질을 평가하기 위해 고안되었다. 크기는 16 x 14.3 x 2 cm이며, 7개의 단면으로 되어 있다. 단면 A-C는 대조도 분해능, 단면 D는 공간 분해능, 단면 E는 잡음과 비례 축소(scaling), 단면 F는 공간 변환 함수(modulation transfer function, MTF)을 측정하게 구성되어 있다.

(A)

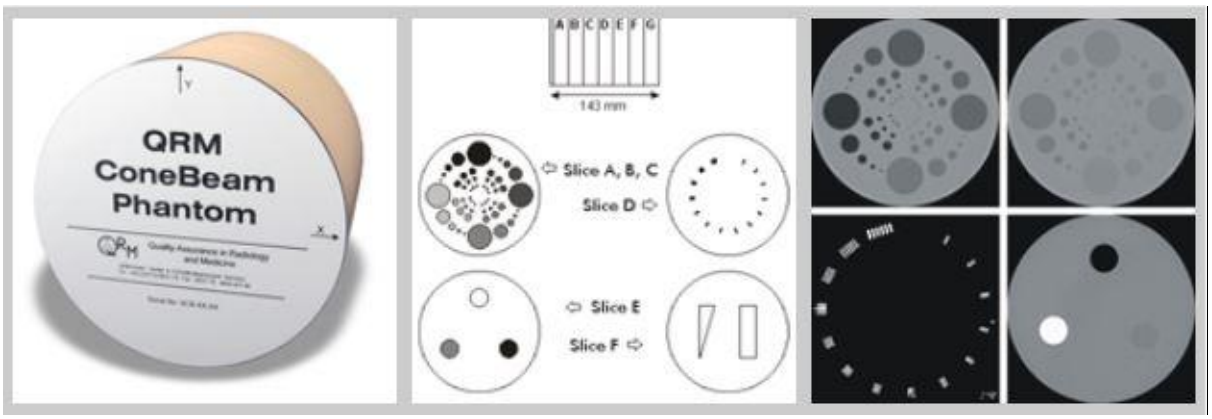
QRM
ConeBeam
Phantom
A B C D E F G
140 mm
Slice A, B, C
Slice D
Slice E
Slice F

(B)

그림 3. ACS 모형을 이동형 volumetric CBCT로 촬영한 CT 축상 (A), 시상 (B), 다면 영상 (C). 얻어진 CT영상에서 뇌 실질의 구조물과 혈관들이 비교적 잘 구분되어 보이는 것을 알 수 있다.

(A) (B) (C)

그림 4. 81세 여자환자. CBCT(A)에서 우측 두정엽에 소량의 뇌 실질내 출혈 (화살표)가 관찰되며, MDCT(B)와 비교하였을 때, 혈종의 위치, 크기가 유사한 정도로 관찰된다.

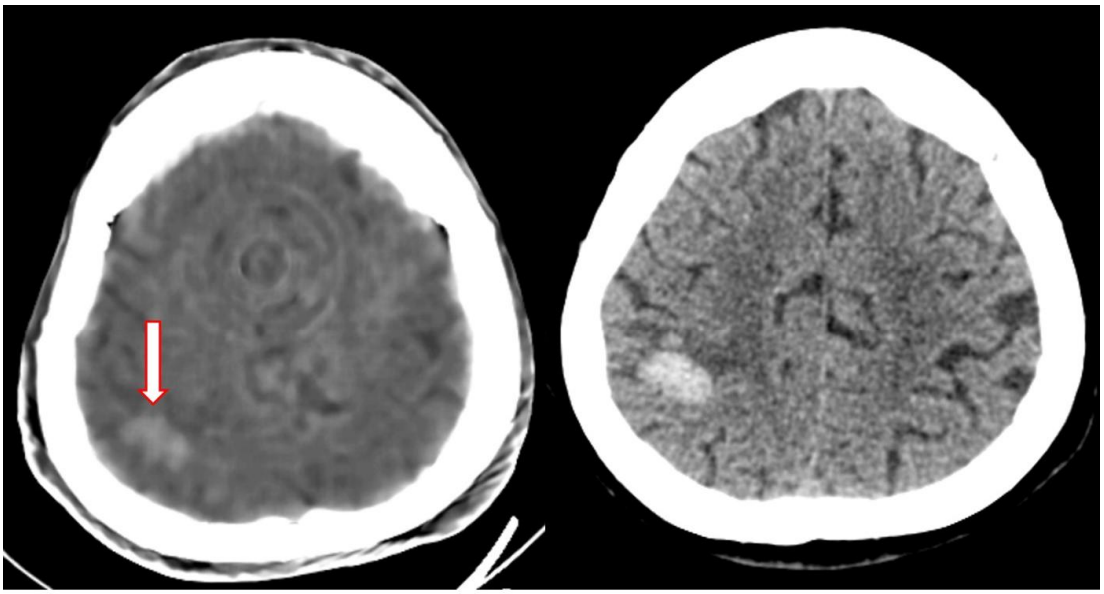

(A) (B)

그림 5. 80 세 여자 환자. MDCT영상에서 우측 두정엽과 측두엽에 혈종이 보인다 (A-C). CBCT영상에서 같은 위치에 혈종이 보이나 전반적인 영상의 질은 MDCT에 비해 좋지 는 않음을 알 수 있다 (D-E). 이 영상을 Iterative algorithm을 적용한 결과, 환형 인공음영이 보이기는 하나 MDCT와 비슷한 정도의 대조도와 해상도를 보인다 (F-H).

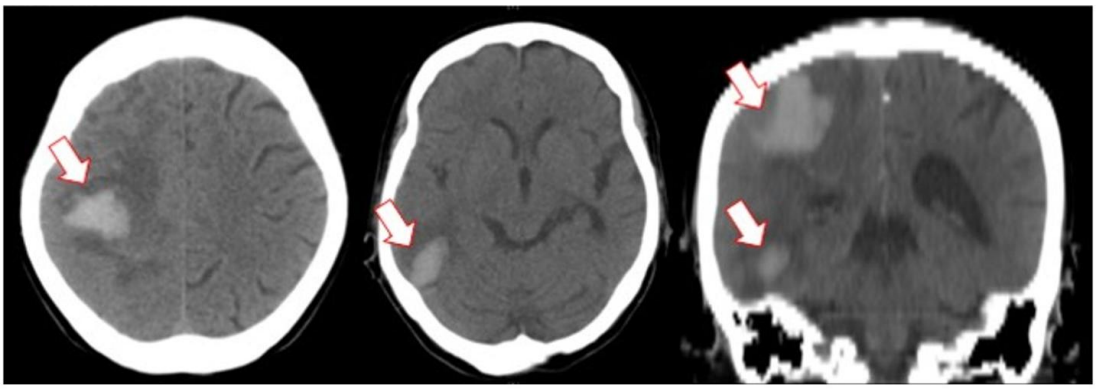

(A) (B) (C)

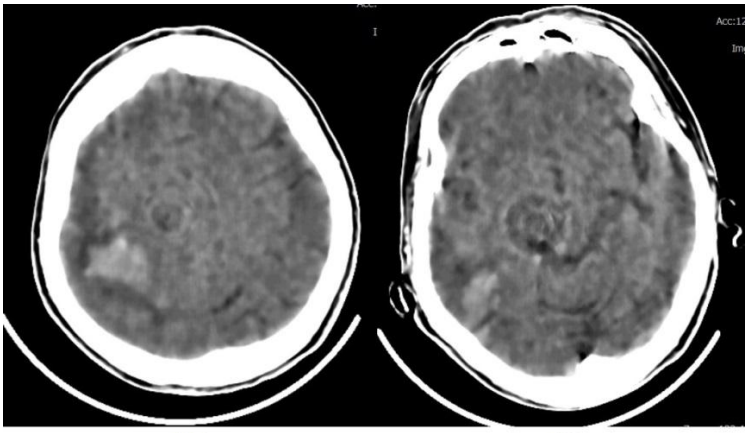

(D) (E)

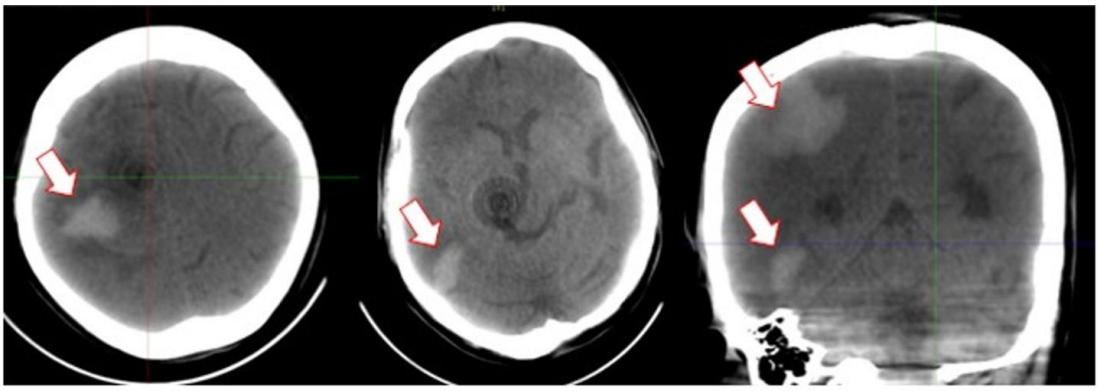

(F) (G) (H)

그림 6. CBCT에서 보이는 여러 인공 음영들. 환형(A), 산란선(B), 움직임(C), 빔 경화(C, 화살표) 음영.

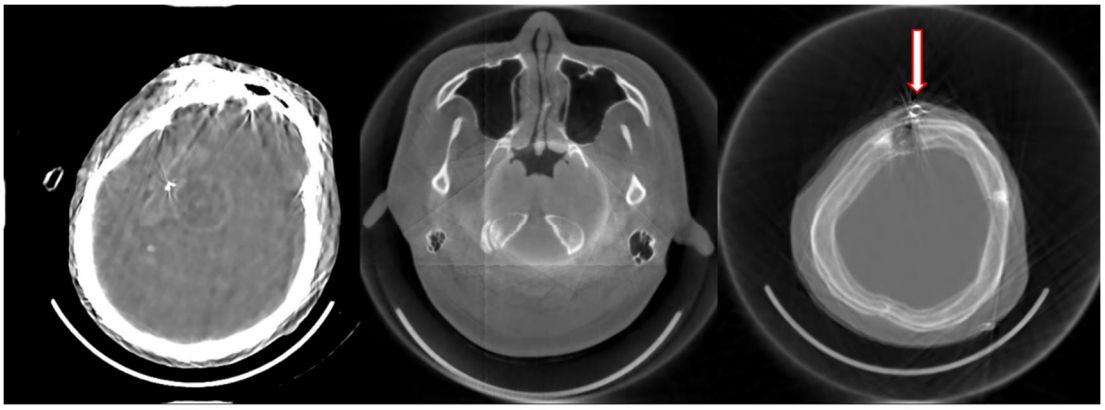

(A) (B) (C)

Abstract

Background

The mobile cone-beam computed tomography (CBCT) has several advantages over conventional CT in terms of its smaller size, mobile ability, and less radiation exposure. Accordingly, CBCT was expected to broaden their clinical application, but the image quality of the soft tissue did not reach to conventional CT. Therefore, it has been used for limited clinical area such as dental or extremity imaging.

Purpose

Recently, domestic company developed CBCT for brain. So, I want to evaluate its clinical applicability in brain imaging, I compared brain CBCT images with conventional multi-detector computed tomography (MDCT) images.

Material and Methods

The CBCT was developed as a prototype for brain CBCT. The optimum

conditions for brain imaging by using CBCT were investigated. We obtained the brain images of the normal subjects and the patients using the volumetric CBCT for comparisons between CBCT and the conventional MDCT. The images of the normal subjects (n = 10) were evaluated by image quality control standards by Korean institute for accreditation of medical imaging (KIAMI). The images of the patients with hemorrhagic brain lesions (n = 30) were evaluated by visual ordinal scale (VOS, 1-5).

Results

120 kV / 10 mA and 360 projections were found to be the optimum conditions for CBCT in obtaining brain images. The measured radiation dose was 0.92 mSv and the acquisition time was 5.2 seconds. In clinical image comparison, CBCT was lower than MDCT in both absorbed dose and effective dose ($p < 0.001$). In comparison of VOS, CBCT image quality in normal subjects was inferior to MDCT ($p < 0.001$), and CT images of patients with brain hemorrhage in CBCT were also inferior ($p = 0.002$). The post-processed CBCT images using Iterative algorithm showed the improved image quality.

Conclusion

Our study has very important value as the first study of human brain imaging by CBCT. Also, our results showed that CBCT had reduced radiation profile in acquisition of brain imaging, but image quality was not as good as MDCT. The post-processed CBCT images showed the improved image quality.

Therefore, if a grid for preventing scattering lines and Iterative algorithm are added, it is considered that CBCT can be used in practice.

Key words: Mobile cone-beam Computed Tomography, Multi-channel detector Computed Tomography, Brain imaging, Hemorrhagic brain lesion